



## Giải phẫu bán phần trước đa giác willis trên hình ảnh chụp cắt lớp vi tính 256 dãy

Nguyễn Tuấn Sơn<sup>1</sup>, Ngô Xuân Khoa<sup>2</sup>, Nguyễn Quốc Dũng<sup>3</sup>, Mạc Đăng Tuấn<sup>1</sup>,  
Nguyễn Phúc Sơn<sup>1</sup>, Phạm Hùng Mạnh<sup>1</sup>

<sup>1</sup>Khoa Y Dược, Đại học Quốc gia Hà Nội

<sup>2</sup>Trường Đại học Y Hà Nội

<sup>3</sup>Bệnh viện Hữu Nghị, Hà Nội

Nhận ngày 27 tháng 10 năm 2018

Chỉnh sửa ngày 01 tháng 11 năm 2018; Chấp nhận đăng ngày 25 tháng 12 năm 2018

**Tóm tắt:** Mục tiêu: nghiên cứu chỉ số Giải phẫu bán phần trước đa giác Willis và các biến thể giải phẫu bằng hình ảnh phim chụp cắt lớp vi tính 256 dãy. Phương pháp: nghiên cứu mô tả cắt ngang tiến cứu với phương pháp chọn mẫu thuận tiện cỡ mẫu 101. Kết quả: Khả năng hiện ảnh đoạn A1 động mạch não trước là 97,5%; Khả năng hiện ảnh động mạch thông trước là 81,2%; Khả năng hiện ảnh đoạn M1 động mạch não giữa là 99,5%; Kích thước, chiều dài đoạn A1T lần lượt là:  $2,46 \pm 0,46$  và  $16,90 \pm 2,90$ ; A1P là:  $2,20 \pm 0,51$  và  $16,86 \pm 2,90$ ; Kích thước, chiều dài động mạch thông trước là:  $1,61 \pm 0,68$  và  $2,93 \pm 1,38$ ; Nghiên cứu chỉ ra 04 nhóm gồm 7 loại với 40 biến thể về đường kính; 1 nhóm gồm 2 loại với 6 biến thể về hình dạng bán phần trước đa giác Willis; Kết luận và khuyến nghị: Hình ảnh phim chụp cắt lớp vi tính 256 dãy bán phần trước đa giác Willis thể hiện đầy đủ các chỉ số giải phẫu và biến thể hay gặp.

*Từ khóa:* Đa giác Willis, động mạch não, chụp mạch não...

### 1. Đặt vấn đề

Trước đây, đánh giá giải phẫu động mạch (ĐM) não nói chung và đa giác Willis nói riêng luôn là vấn đề khó trong chuyên ngành giải phẫu, để nghiên cứu các chuyên gia thường sử dụng phương pháp phẫu tích mạch, làm khuôn đúc mạch...[1]. Các phương pháp này, đã giúp phát triển chuyên ngành giải phẫu là nền tảng

cho sự phát triển các chuyên khoa khác trong y học. Tuy nhiên, các phương pháp nghiên cứu trên cũng bộc lộ một số nhược điểm như: cỡ mẫu nghiên cứu thường không đủ lớn để phát hiện được các biến thể giải phẫu hiếm gặp, phương pháp nghiên cứu xâm lấn đôi khi phá hủy mẫu nghiên cứu, khó bảo quản mẫu nghiên cứu trong thời gian dài...; Với sự phát triển của các phương tiện chẩn đoán hình ảnh mạch máu, đã đem đến phương pháp nghiên cứu giải phẫu mạch máu mới, với các ưu điểm như: dễ tiếp cận mẫu nghiên cứu, cỡ mẫu lớn, không phá hủy mẫu và bảo quản dễ dàng trong thời gian

\* Tác giả liên hệ. Nguyễn Tuấn Sơn ĐT: 84-985.854.844

Email: [tuansonent@gmail.com](mailto:tuansonent@gmail.com)

<https://doi.org/10.25073/2588-1132/vnumps.4130>

dài...[1]. Trong các phương tiện chẩn đoán hình ảnh được ứng dụng vào nghiên cứu giải phẫu ĐM não như: chụp mạch số hóa xóa nền (Digital Subtraction Angiography - DSA), chụp cắt lớp vi tính đa dãy (MultiSection Computed Tomography Angiography - MSCT), chụp cộng hưởng từ (Magnetic resonance imaging - MRI), theo tìm hiểu của nhóm nghiên cứu, hiện nay tại Việt Nam chưa có báo cáo nào ứng dụng chụp cắt lớp vi tính 256 dãy (MSCT 256) trong nghiên cứu giải phẫu bán phần trước đa giác Willis.

## 2. Đối tượng và phương pháp nghiên cứu

### 2.1. Đối tượng nghiên cứu

Nghiên cứu được thực hiện trên các phim chụp MSCT 256 dãy ĐM não tại khoa Chẩn đoán hình ảnh Bệnh viện Hữu Nghị Hà Nội, trong khoảng thời gian từ tháng 11 năm 2017 đến tháng 4 năm 2018.

### 2.2. Tiêu chuẩn lựa chọn mẫu nghiên cứu

Các phim chụp MSCT 256 dãy ĐM não hình ảnh rõ nét, có đầy đủ các thông số về tên, tuổi, ngày chụp.

Hình ảnh ĐM nghiên cứu trên phim không bị phình mạch, bóc tách mạch, không vôi hóa >50 % lòng mạch.

Hình ảnh ĐM nghiên cứu trên phim không có vật liệu can thiệp mạch, không bị đè đẩy bởi các bệnh lý khối u hoặc các bệnh lý khác.

### 2.3. Tiêu chuẩn loại trừ

Các phim chụp không ghi đầy đủ các thông tin người chụp.

Phim chụp bị mờ không đánh giá được hình ảnh trên phim.

Phim chụp có hình ảnh can thiệp mạch, các bệnh lý tai biến mạch não, khối u não đè đẩy...

### 2.4. Phương tiện nghiên cứu

Phương tiện được sử dụng trong nghiên cứu của chúng tôi gồm: máy chụp cắt lớp vi tính Revolution CT 256 của hãng GE và máy tính với phần mềm tái tạo hình ảnh đi kèm.

### 2.5. Phương pháp nghiên cứu

- Thiết kế nghiên cứu:

Tiến hành nghiên cứu theo phương pháp mô tả, hồi cứu.

- Cỡ mẫu nghiên cứu:

Nhóm nghiên cứu chọn cỡ mẫu 101

- Phương pháp chọn mẫu.

Chọn mẫu thuận tiện: Lấy tất cả bệnh nhân đủ tiêu chuẩn vào mẫu nghiên cứu, khi đủ cỡ mẫu thì dừng lại.

- Phương pháp thu thập số liệu.

Thu thập thông tin theo phương pháp tiến cứu, các bệnh nhân đủ tiêu chuẩn từ tháng 11/2017 đến hết tháng 4/2018.

Xác định khả năng hiện ảnh bán phần trước đa giác Willis.

Trong nghiên cứu này chúng tôi chỉ mô tả.

+ Bán phần trước đa giác Willis: đoạn A1, Thông trước, M1.

Đoạn A1: được xác định từ vị trí ĐM não trước tách ra từ ĐM cảnh trong đến ĐM thông trước.

Trong trường hợp không có ĐM thông trước, đoạn A1 được xác định từ điểm ĐM não trước tách ra từ ĐM cảnh trong, đoạn mạch chạy vào trong đến điểm bắt đầu đổi hướng lên trên.

Đoạn M1: được xác định từ điểm động mạch não giữa tách ra động mạch cảnh trong đến điểm chia thành các nhánh tận (2 hoặc 3 nhánh).

+ ĐM thông trước: ĐM nối 2 Bán phần trước đa giác Willis ở đoạn A1.

+ ĐM thiếu sản: khi đường kính của đoạn mạch <1 mm.

+ ĐM bất sản: khi không thấy hiện ảnh mạch trên film chụp.

+ Đo chiều dài: đo theo chiều dọc đoạn mạch.

+ Đo đường kính: đo vuông góc với đoạn mạch ở đoạn giữa mạch.

Giải phẫu dạng thông thường và các biến đổi của Bán phần trước đa giác Willis.

Trong phạm vi nghiên cứu này chúng tôi chỉ mô tả :

Đoạn A1 của ĐM não trước, ĐM thông trước, đoạn M1 của ĐM não giữa và cấu tạo bán phần trước đa giác Willis.

- Xử lý số liệu:

- Số liệu được nhập và xử lý theo thuật toán thống kê phần mềm SPSS 18.0 for Window và các phép toán thông thường.

- Biện pháp khống chế sai số:

Dùng bệnh án nghiên cứu thống nhất, tập huấn kỹ cho các cộng tác viên, thống nhất các phương pháp dựng ảnh, các mốc đo đường kính và chiều dài, làm sạch số liệu trước khi xử lý.

Khi nhập số liệu và xử lý được tiến hành hai lần để đối chiếu kết quả.

### 3. Kết quả và bàn luận

#### 3.1. Đoạn A1

+ Khả năng hiện ảnh đoạn A1 ĐM não trước và nguyên ủy.

Đoạn A1 ĐM não trước có khả năng hiện ảnh trung bình là 97,5% trên các phương pháp dựng hình của MSCT 256. Theo nghiên cứu của Hoàng Minh Tú [1] khả năng hiện ảnh của ĐM não trước là 100%, theo Smita B. Shinde [2] 100% ĐM não trước, được xác định khi phẫu tích xác. Như vậy trong nghiên cứu của chúng tôi đã ghi nhận được tỉ lệ không hiện ảnh đoạn A1 của ĐM não trước là 2,5%. Đối với mẫu nghiên cứu có đoạn A1 không hiện ảnh, đoạn A2 và A3 của ĐM não trước này vẫn hiện ảnh, có 2 khả năng xảy ra: thứ nhất có thể do thuốc lưu thông qua đoạn A1 kém nên khả năng hiện ảnh đoạn A1 kém; thứ hai do đoạn A2 và A3 nhận máu từ ĐM não trước bên đối diện thông qua ĐM thông trước, như vậy ĐM não trước 1 bên có thể đảm nhận một phần cấp máu cho cả 2 bên khi xảy ra bất thường giải phẫu. Tuy nhiên theo bảng 8: có 04 trường hợp bất sản đoạn A1 một bên kết hợp bất sản ĐM thông trước, như vậy khả năng ĐM thông trước đảm nhận lưu thông máu giữa hai bên khi một bên đoạn A1 bất sản là khó xảy ra.

Bảng 1. Khả năng hiện ảnh và nguyên ủy đoạn A1 ĐM não trước

Đoạn ĐM	N	Tỉ lệ hiện ảnh (%)	Tỉ lệ không hiện ảnh (%)	Nguyên ủy từ động mạch cảnh trong	Nguyên ủy từ động mạch thông trước
A1T	101	98,02	1,98	99	0
A1P	101	97,03	2,97	98	0

Về nguyên ủy, các thành phần cấu tạo nên bán phần trước đa giác Willis đều có nguồn gốc từ ĐM cảnh trong. Theo giải phẫu kinh điển cũng như các nghiên cứu gần đây của Hoàng Minh Tú [1], ĐM não trước và não giữa là 2 nhánh tận của ĐM cảnh trong.

+ Đường kính:

Theo Hoàng Minh Tú đường kính trung bình đoạn A1T và A1P có giá trị như nhau là  $2.19 \pm 0,38$ ; trong nghiên cứu của chúng tôi, giá trị đường kính bên trái và bên phải chênh khoảng 10%, thông thường về giải phẫu học, các cơ quan có cấu tạo đối bên thường có sự khác nhau không nhiều về mặt kích thước. Smita B. Shinde [2] nghiên cứu phẫu tích xác cho kết quả đường kính trung bình bên phải,

bên trái là: 2,05 và 2,8; Michelle [3] đường kính trung bình của A1 là:  $1.9 \pm 0.5$  mm; sự khác biệt có ý nghĩa thống kê Sự khác biệt với các

tác giả nước ngoài có thể do vấn đề chủng tộc khác nhau.

Bảng 2. Đường kính đoạn A1

Đoạn mạch \ Giá trị	ĐKTB $\pm$ SD(mm)	Khoảng giá trị ĐK (mm)	CDTB $\pm$ SD(mm)	Khoảng giá trị CD (mm)
A1T	$2,46 \pm 0,46$	1,3 – 3,7	$16,90 \pm 2,90$	9,1 - 24,7
A1P	$2,20 \pm 0,51$	0,5 – 3,2	$16,86 \pm 2,90$	10,6 - 25,9

+ Phân loại biến đổi về kích thước

Bảng 3. Biến đổi về kích thước

Đoạn ĐM	Bình thường (ĐK $\geq$ 1mm)	Bất sản	Giảm sản (0 < ĐK < 1m.m)
A1T	99	2	0
A1P	95	3	3

Theo bảng 3: biến thể về kích thước chúng tôi gặp là bất sản chiếm 5/202 (2,5%), không gặp biến thể thiếu sản, tỉ lệ biến thể bên phải và bên trái tương đồng nhau, theo Cihad Hamidi [4], tỉ lệ bất sản (aplasia) là 5,2%; tỉ lệ thiếu sản (hypoplasia) là 16,4%. Theo Hoàng Minh Tú [1] dạng biến đổi này chiếm tỷ lệ 1.96% (2/102), chỉ xảy ra ở một bên và gặp ở giới nữ; Smita B. Shinde [2] bằng phẫu tích xác đưa ra tỉ

lệ thiếu sản là 8/50 (16%), không gặp bất sản. Như vậy, có tỉ lệ biến thể khác nhau trong các nghiên cứu có thể do cỡ mẫu nghiên cứu khác nhau, cỡ mẫu càng lớn lượng biến thể gặp càng nhiều.

3.2. ĐM thông trước

+ Khả năng hiện ảnh và các biến đổi giải phẫu.

Theo bảng 4: 18,81% ĐM thông trước không hiện ảnh, theo nghiên cứu của Hoàng Minh Tú [1] tỉ lệ này là 21,57%; Michelle [3] tỉ lệ này là: 14,13%; Các kết quả nghiên cứu có sự khác biệt không lớn, có thể do cỡ mẫu của nghiên cứu không giống nhau. Nếu so sánh tỉ lệ các biến thể giải phẫu của ĐM não trước và ĐM thông trước, nhóm nghiên cứu thấy có sự khác biệt có ý nghĩa thống kê.

Bảng 4. Tần suất xuất hiện ĐM thông trước và các biến đổi giải phẫu

ĐM thông trước	Hiện ảnh	Tỷ lệ (%)	Không hiện ảnh	Tỷ lệ (%)
Khả năng hiện ảnh (n=101)	82	81,19	19	18,81
Hai thân ĐM (n=82)	1	1,2		
ĐM tạo cửa sổ (n=82)	5	6,1		
Thiếu sản ĐM (n=82)	17	20,4		
Biến đổi khác (n=82)	0	0		

Bảng 5. Kích thước trung bình các các nhóm ĐM thông trước

ĐM thông trước	$\bar{X} \pm SD$	GTNN – GTLN
----------------	------------------	-------------

Đường kính (mm) trung bình (n = 82)	1,61 ± 0,68	0,5 – 3,4
Chiều dài (mm) trung bình (n = 82)	2,93 ± 1,38	0,6 – 6,3
Đường kính nhóm bình thường (n = 65)	1,80 ± 0,60	1 – 3,4
Chiều dài nhóm bình thường (n = 65)	2,96 ± 1,42	0,6 – 6,3
Đường kính nhóm thiếu sản (n = 17)	0,78 ± 0,14	0,5 – 0,9
Chiều dài nhóm thiếu sản (n = 17)	2,84 ± 1,39	1,1 – 6,2

+ Kích thước

Theo bảng 5: chiều dài trung bình là 1,61 ± 0,68; đường kính trung bình là 2,93 ± 1,38; chiều dài trung bình của 3 nhóm không có sự khác biệt, tuy nhiên đường kính trung bình của nhóm giảm sản và nhóm bình thường có sự khác biệt có ý nghĩa thống kê. Theo Hoàng Minh Tú [1] ĐM thông trước có đường kính

trung bình 1.78 mm, biến đổi từ 0.26 – 2.8 mm. Theo SB Pai [6] đường kính và chiều dài trung bình là: 2.1 và 2.45 mm.

3.3. Đoạn M1 ĐM não giữa

+ Khả năng hiện ảnh và kích thước đoạn M1 ĐM não giữa.

Bảng 6. Khả năng hiện ảnh và kích thước đoạn M1

Đoạn ĐM	N	Tỉ lệ hiện ảnh (%)	ĐKTB ± SD (mm)	Khoảng giá trị ĐK (mm)	CDTB ± SD (mm)	Khoảng giá trị CD (mm)
M1T	101	99	3.07 ± 0.4	2,1 – 4,1	19,87 ± 6,38	5,6 - 39,4
M1P	101	100	3.07 ± 0.39	2,2 – 4,2	19,81 ± 5,97	5,1 - 32,1

Theo bảng 6: 01/ 202 (0,5%) trường hợp không hiện ảnh M1 trên phim, tỉ lệ này thấp hơn tỉ lệ không hiện ảnh A1 là 2,5%. Với trường hợp M1 không hiện ảnh, đoạn M2 vẫn hiện ảnh, theo chúng tôi đây không phải là biến thể bất sản đoạn M1 mà là do thuốc lưu thông qua M1 rất kém nên trên phim chụp không đánh giá được, thực tế vẫn có đoạn M1. Đường kính, chiều dài trung bình của M1 lần lượt là 3.07 ± 0.4 và 19,87 ± 6,38 bên phải và bên trái không có sự khác biệt. Theo Hoàng Minh Tú đường kính trung bình M1 là: 2.93 không có sự khác biệt giữa bên phải và bên trái

+ Phân loại biến đổi về kích thước

Bảng 7. Phân loại biến đổi về kích thước

Đoạn ĐM	Bình thường (ĐK >=1mm)	Bất sản	Giảm sản (0<ĐK < 1m.m)
M1T	100	1	0
M1P	101	0	0

Theo bảng 7: tỉ lệ biến thể M1 gặp trên phim là 1/202 (0,5%), tuy nhiên như đã nói ở trên, trường hợp này do thuốc lưu thông kém, trên phim chụp không thể hiện đoạn M1 tuy nhiên thực tế vẫn có đoạn M1 do đoạn M2 và các nhánh vẫn hiện ảnh. Như vậy trong nghiên cứu chúng tôi không gặp biến thể đường kính đoạn M1. Theo Hoàng Minh Tú [1] không gặp biến thể giải phẫu đoạn M1 trên hình ảnh MSCT 64, như vậy tỉ lệ biến thể đoạn M1 là rất thấp.

3.4. Biến thể giải phẫu bán phần trước đa giác Willis

+ Biến thể đường kính bán phần trước

Bảng 8. Phân bố biến thể đường kính bán phần trước

T	P	TT	Biến thể	Số lượng
1	1	2	2TT	13
1	1	3	3TT	19

1	2	1	2P	1
1	3	1	3P	1
1	2	2	2P-2TT	2
1	3	2	3P-2TT	2
2	1	2	2T-2TT	2

*Ghi chú:* T: đoạn A1 trái; P: đoạn A1 phải; TT: ĐM thông trước



1: Bình thường; 2: Bất sản; 3: Thiếu sản

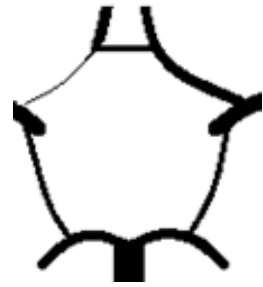

+ Biến thể hình dạng bán phần trước:

Bảng 9. Lược đồ hình ảnh một số nhóm biến thể bán phần trước

ĐM thông trước	Hiện ảnh	Tỷ lệ (%)
Khả năng hiện ảnh (n=101)	82	81,19
Hai thân ĐM (n=82)	1	1,2
ĐM tạo cửa sổ (n=82)	5	6,1

Bảng 10. Phân bố biến thể hình dạng bán phần trước

Giảm sản ĐM thông trước	
Bất sản ĐM thông trước	

Giảm sản đoạn A1 một bên: trong nghiên cứu chúng tôi gặp giảm sản A1 ở bên phải, bên trái. Không gặp biến thể A1 cả 2 bên	
Giảm sản A1 một bên (A1P) kèm Bất sản ĐM thông trước	

Theo bảng 8: có 40 biến thể về đường kính bán phần trước đa giác Willis trong tổng số 101 mẫu nghiên cứu, trong đó có 34/40 (85%) biến thể đơn (biến đổi 1 thành phần cấu tạo nên bán phần trước đa giác), 6/40 (15%) biến thể kép (biến đổi 2 thành phần), không gặp biến thể nào biến đổi tất cả 3 thành phần. Trong số các thành phần bị biến đổi thì ĐM thông trước và đoạn A1P có tỉ lệ như nhau là 11/40 (27,5%). Trong nghiên cứu gặp 4 nhóm với 7 loại biến thể bao gồm: thiếu sản hoặc bất sản ĐM thông trước, thiếu sản hoặc bất sản đoạn A1 một bên. Trong 7 loại biến thể có 4/7 loại biến thể đơn, 3/7 loại biến thể kép tuy nhiên chúng tôi không gặp biến thể đoạn A1 cả 2 bên.

Theo bảng 9: Biến thể hình dạng bán phần trước vòng ĐM não chỉ xảy ra ở ĐM thông trước với tỉ lệ 6/101(5,9%). Theo Krabber – Harkamp và cộng sự [7] có 9 dạng biến đổi bán phần trước gồm 1 số dạng tiêu biểu như: giảm sản hoặc bất sản A1, giảm sản hoặc bất sản thông trước, biến thể hai thân mạch...

Theo nghiên cứu của Li [8], ghi nhận 4 loại biến thể bán phần trước: hai thông trước, giảm sản A1 một bên, bất sản A1 một bên và bất sản thông trước. Tác giả Hoàng Minh Tú [1] tỉ lệ biến thể bán phần trước là 29,41% gồm 4 loại: giảm sản hoặc bất sản thông trước; giảm sản

hoặc bất sản A1 một bên. Như vậy trong các nghiên cứu khác nhau, các tác giả đều cho kết quả khá thống nhất về nhóm biến thể.

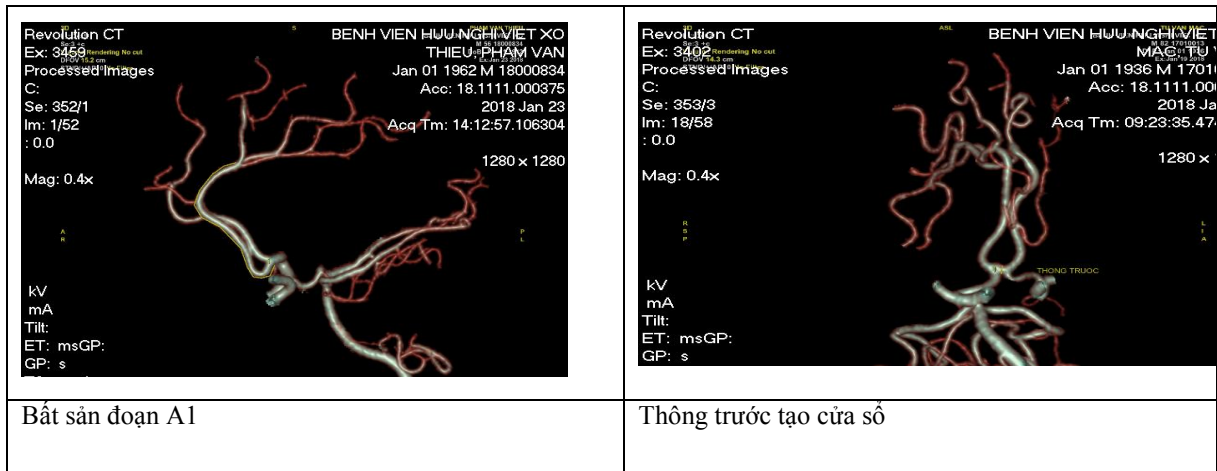
Một số hình ảnh bán phần trước đa giác Willis trên hình ảnh phim chụp MSCT 256.

### 3. Kết luận

Hình ảnh bán phần trước đa giác Willis hiện ảnh rõ nét trên phim chụp MSCT 256 dãy với khả năng hiện ảnh đoạn A1 là 97,5%, đoạn M1 là 100%. Đường kính, chiều dài các đoạn A1, Thông trước, M1 có thể đo được rõ ràng. Trên hình ảnh phim chụp MSCT 256 có thể phát hiện được các biến thể giải phẫu mạch máu.

<p>Đo chiều dài đoạn A1</p>	<p>Đo đường kính đoạn A1</p>
<p>Hai thân ĐM thông trước</p>	<p>Bất sản ĐM thông trước</p>





### Tài liệu tham khảo

- [1] Hoàng Minh Tú (2011), “Nghiên cứu biến đổi giải phẫu mạch máu não trên hình ảnh MSCT 64”, Luận văn Thạc sỹ y học, Đại học Y Hà Nội, tr. 6-107.
- [2] Smita B. Shinde, G. A. Shroff (2016), “Anatomical variations in anterior cerebral artery in human cadaver”, International Journal of Anatomy and Research, 2016, Vol 4(2), pp.2269-72;
- [3] Michelle Stephanie Jiménez-Sosa (2017), “Anatomical Variants of Anterior Cerebral Arterial Circle. A Study by Multidetector Computerized 3D Tomographic Angiography”, Int. J. Morphol, 35(3), pp. 1121-1128.
- [4] Cihad Hamidi, Yas ar Bu kte, Salih Hattapog lu(2013), “Display with 64-detector MDCT angiography of cerebral vascular variations”, Surg Radiol Anat, 35, pp.729–736;
- [5] Masatou Kawashima (2005), “Microsurgical anatomy of cerebral revascularization. Part I: Anterior circulation”, J Neurosurg, 102, pp.116–131.
- [6] SB Pai, RN Kulkarni, RGVarma(2005), “Microsurgical anatomy of the anterior cerebral artery – anterior communicating artery complex: An Indian study”, Neurology Asia,10, pp.21 – 28.
- [7] Hartkamp, M.J., et al(1999). "Circle of Willis collateral flow investigated by magnetic resonance angiography." Stroke30(12), pp: 2671-8.
- [8] Li, Q., et al (2011). "A multidetector CT angiography study of variations in the circle of Willis in a Chinese population." J Clin Neurosci18(3), pp: 379-83.

### Anatomy of anterior half-circle willis on computerized tomography images 256 slides

Nguyen Tuan Son<sup>1\*</sup>, Ngo Xuan Khoa<sup>2</sup>, Nguyen Quoc Dung<sup>3</sup>, Mac Đàng Tuan<sup>1</sup>  
 Nguyen Phuc Son<sup>1</sup>, Phạm Hưng Manh<sup>1</sup>  
<sup>1</sup>School of Medicine and Pharmacy  
<sup>2</sup>Hanoi Medical University  
<sup>3</sup>Hanoi Friendship Hospital

### Abstracts

**Introduction:** To study the index of anatomy anterior half-circle willis and anatomical variants using computerized tomography images 256 slides. **Methods:** A cross-sectional study, retrospective with the method of convenient sample size 101. **Results:** The display of A1 anterior cerebral artery is 97.5%; The display of anterior communicating artery is 81.2%;



M1 segment of the middle cerebral artery is 99.5%; The length and width of the A1L (left) sections is  $2.46 \pm 0.46$  and  $16.90 \pm 2.90$ ; A1R (right):  $2.20 \pm 0.51$  and  $16.86 \pm 2.90$ ; The length and width of the anterior communicating artery is:  $1.61 \pm 0.68$  and  $2.93 \pm 1.38$ ; The study identified four groups of seven species with 40 variants in diameter; A group of two types with six variants of the pre-polygon shape Willis; **Conclusions and Recommendations:** The MSCT 256 images of the anterior half-circle Willis display the index of anatomy and anatomical variants.

**Key words:** circle of Willis, cerebral artery, cerebral angiography...

---

<sup>1</sup>School of Medicine and Pharmacy, Viet Nam National University Ha Noi, 144 Xuan Thuy street, Cau Giay district, Ha Noi.

Điện thoại: 84-985.854.844.

Email: [tuansonent@gmail.com](mailto:tuansonent@gmail.com)