



Original Article

Clinical and Subclinical Features of Patients with Airway Foreign Body at the Endoscopy Department, National Otorhinolaryngology Hospital of Vietnam from 08/2018 to 02/2020

Bui Tien Thanh^{1,*}, Nguyen Tuan Son¹, Vo Thanh Quang¹
Dao Dinh Thi², Nguyen Thi Khanh Van²

¹*VNU School of Medicine and Pharmacy, Vietnam National University, Hanoi,
144 Xuan Thuy, Cau Giay, Hanoi, Vietnam*

²*National Otorhinolaryngology Hospital of Vietnam, 78 Giai Phong, Dong Da, Hanoi, Vietnam*

Received 05 May 2020

Revised 25 May 2020; Accepted 20 June 2020

Abstract: This study describes clinical and subclinical features of 30 patients with airway foreign body at the Endoscopy Department, National Otorhinolaryngology Hospital of Vietnam from August 2018 to February 2020. The study results show that airway foreign body was commonly found in patients aged over 18 (43.33%); male-female ratio was 1.7:1; cough and shortness of breath were two common symptoms with 96.67% and 73.33%, respectively; penetration syndrome was the common clinical symptom with 93.33%; 20% of the airway foreign body cases were detected by X-ray; 100% of the airway foreign body cases were diagnosed by endoscopy; 53.33% of the cases were cured in one day; and 93.33% of the cases showed good treatment results. The study concludes that airway foreign bodies can be detected in all ages with more men than women; penetration syndrome with cough and shortness of breath suggests symptoms of airway foreign bodies; and endoscopy of bronchial airways is the leading method to diagnose and remove airway foreign bodies.

Keywords: Airway foreign body, clinical, subclinical.

* Corresponding author.

E-mail address: thanhmini301296@gmail.com

<https://doi.org/10.25073/2588-1132/vnumps.4237>

Đặc điểm lâm sàng và cận lâm sàng bệnh nhân mắc dị vật đường thở tại Khoa Nội soi – Bệnh viện Tai Mũi Họng Trung ương từ tháng 8 năm 2018 đến tháng 02 năm 2020

Bùi Tiên Thành^{1,*}, Nguyễn Tuấn Sơn¹, Võ Thanh Quang¹
Đào Đình Thi², Nguyễn Thị Khánh Vân²

¹Khoa Y Dược, Đại học Quốc Gia Hà Nội, 144 Xuân Thủy, Cầu Giấy, Hà Nội, Việt Nam

²Bệnh viện Tai Mũi Họng Trung ương, 78 Giải Phóng, Đống Đa, Hà Nội, Việt Nam

Nhận ngày 05 tháng 5 năm 2020

Chỉnh sửa ngày 25 tháng 5 năm 2020; Chấp nhận đăng ngày 20 tháng 6 năm 2020

Tóm tắt: Mục tiêu: mô tả đặc điểm lâm sàng, cận lâm sàng bệnh nhân dị vật đường thở. Đối tượng và phương pháp: gồm 30 bệnh nhân, được chẩn đoán và điều trị dị vật đường thở (DVĐT) tại Khoa Nội soi - Bệnh viện Tai Mũi Họng Trung ương (TMHTW) từ tháng 8 năm 2018 đến tháng 02 năm 2020. Kết quả: dị vật hay gặp ở độ tuổi >18 tuổi (43,33%), tỉ lệ nam nhiều hơn nữ (1,7/1). Ho và khó thở là 2 triệu chứng cơ năng thường gặp nhất của DVĐT với tỷ lệ lần lượt là 96,67% và 73,33%. Hội chứng xâm nhập (HCXN) là biểu hiện lâm sàng đặc trưng (93,33%). Chỉ có 20% bệnh nhân DVĐT có hình ảnh tổn thương trên phim Xquang ngực. Nội soi thanh khí phế quản là phương pháp chẩn đoán xác định 100% các trường hợp mắc dị vật đường thở. Thời gian nằm viện trung bình là 1 ngày (53,33%). 93,33% bệnh nhân có kết quả điều trị khá và tốt. Kết luận: dị vật đường thở gặp ở mọi lứa tuổi, nam nhiều hơn nữ. Hội chứng xâm nhập cùng các dấu hiệu ho, khó thở cho phép gợi ý chẩn đoán dị vật đường thở. Nội soi thanh khí phế quản là phương pháp hiệu quả chẩn đoán và điều trị DVĐT.

Từ khóa: Dị vật đường thở, lâm sàng, cận lâm sàng.

1. Đặt vấn đề

Dị vật đường thở (DVĐT) bao gồm mũi, họng, thanh quản, khí quản, phế quản. Dị vật ở mũi họng ít nguy hiểm và dễ xử lý nên khi nhắc tới dị vật đường thở là nhằm nói đến những vật lạ mắc lại ở thanh quản, khí quản hoặc phế quản.

Dị vật đường thở là bệnh lý cấp cứu trong Chuyên khoa Tai Mũi Họng; hay gặp ở trẻ em, đòi hỏi phải xử trí kịp thời, nếu không được chẩn đoán và điều trị đúng có thể đưa đến các biến chứng nặng nề và tử vong nhanh chóng [1].

Việc chẩn đoán mắc dị vật đường thở dựa vào triệu chứng lâm sàng, cận lâm sàng và nội soi đường thở. Tuy nhiên, triệu chứng lâm sàng và cận lâm sàng khó đánh giá trong trường hợp bệnh nhân bị hôn mê, trẻ nhỏ không hợp hoặc dị vật bỏ quên. Nội soi đường thở là phương pháp chẩn đoán xác định, tuy nhiên phương pháp này tiềm ẩn nguy cơ cao ảnh hưởng đến tính mạng bệnh nhân [2]. Do nội soi đường thở yêu cầu cao về kỹ thuật, phẫu thuật viên có nhiều kinh nghiệm và sự phối hợp tốt của chuyên ngành gây mê hồi sức. Từ trước đến nay, chẩn đoán và điều

* Tác giả liên hệ:

Địa chỉ email: thanhmini301296@gmail.com

<https://doi.org/10.25073/2588-1132/vnumps.4230>

trị cấp cứu mắc dị vật đường thở luôn gặp nhiều khó khăn. Với mục tiêu, góp phần tìm hiểu thêm các đặc điểm lâm sàng và cận lâm sàng của bệnh nhân mắc dị vật đường thở, chúng tôi tiến hành nghiên cứu đề tài trên.

2. Đối tượng, phương pháp nghiên cứu

2.1. Đối tượng nghiên cứu

Gồm 30 bệnh nhân, được chẩn đoán dị vật đường thở tại Khoa Nội soi - BVTMHTW.

2.2. Thời gian và địa điểm nghiên cứu

Từ tháng 8 năm 2018 đến tháng 02 năm 2020 tại Khoa Nội soi - BVTMHTW.

2.3. Phương pháp nghiên cứu: Nghiên cứu mô tả.

2.4. Phân tích và xử lý số liệu

Xử lý theo phương pháp thống kê y học bằng phần mềm Stata, nhập số liệu bằng phần mềm Epidata.

3. Kết quả nghiên cứu

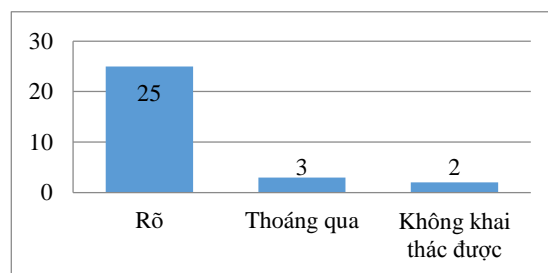
3.1. Phân bố theo tuổi và giới

Bảng 1. Phân bố lứa tuổi theo giới

Tuổi	Giới		Tổng (N)	%
	Nam	Nữ		
<1 tuổi	2	0	2	6,67
1-6 tuổi	7	2	9	30
7-18 tuổi	4	2	6	20
>18 tuổi	6	7	13	43,33
Tổng	19	11	30	100

Nhận xét: tỉ lệ mắc ở trẻ dưới 1 tuổi là 6,67% (2/30), 1 – 6 tuổi là 30% (9/30), 7 – 18 tuổi là 20% (6/30) và ở lứa tuổi trên 18 là 43,33% (13/30). Sự phân bố giữa nam và nữ là 1,7:1. Nam có tỉ lệ mắc DVĐT cao hơn nữ.

3.2. Lâm sàng



Biểu đồ 1. Hội chứng xâm nhập.

Nhận xét: 93,33% (28/30) bệnh nhân có Hội chứng xâm nhập, trong đó 83,33% (25/30) bệnh nhân có các triệu chứng xuất hiện rõ rệt. 6,67% (2/30) không khai thác được HCTXN do trẻ nhỏ không có người chứng kiến hoặc bệnh nhân không nhớ.

Bảng 2. Triệu chứng cơ năng

Triệu chứng	n	%
Ho	29	96,67
Khó thở	22	73,33
Đau ngực	1	3,33
Nôn	1	3,33

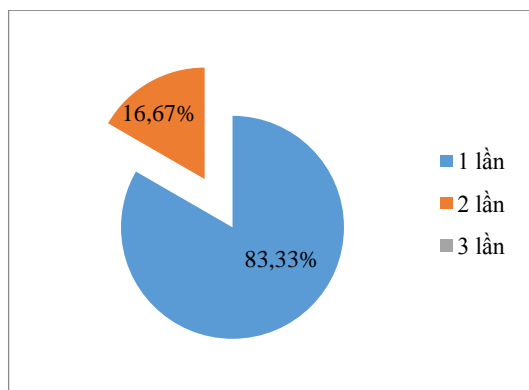
Nhận xét: ho và khó thở là 2 triệu chứng thường gặp nhất của DVĐT với tỷ lệ lần lượt là 96,67% (29/30) và 73,33% (22/30). Ngoài ra, có thể gặp đau ngực và nôn đều chiếm tỷ lệ 3,33% (1/30).

3.3. Cận lâm sàng

Bảng 3. Hình ảnh X-quang lồng ngực

	Dị vật		Biến chứng		
	Có	Không	Viêm phế quản	Xẹp phổi	Không
n	6	24	2	1	27
%	20	80	6,67	3,33	90

Nhận xét: hình ảnh phim chụp phổi không có tổn thương hoặc không thấy dị vật cản quang chiếm tỷ lệ cao nhất 80% (24/30). Các hình ảnh bất thường hay gặp là hình ảnh cản quang của dị vật (20%), hình ảnh viêm phế quản (6,67%) và xẹp phổi (3,33%).



Biểu đồ 2. Số lần nội soi chẩn đoán và gắp dị vật.

Nhận xét: 83,33% (25/30) bệnh nhân mắc DVĐT được nội soi thanh khí phế quản để chẩn đoán và gắp dị vật chỉ 1 lần duy nhất. Không có trường hợp nào phải nội soi đến lần thứ 3 trở lên.

3.4. Thời gian và kết quả điều trị

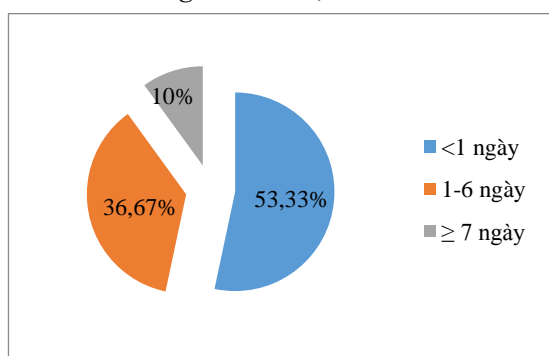
3.4.1. Phương pháp vô cảm

Bảng 4. Phương pháp vô cảm

Phương pháp vô cảm	n	%
Gây tê tại chỗ	17	56,67
Gây mê + giãn cơ	13	43,33
Tổng (N)	30	100

Nhận xét: 56,67% (17/30) bệnh nhân mắc DVĐT được gây tê tại chỗ bằng xylocain 6%. 43,33% (13/30) bệnh nhân cần gây mê giãn cơ để nội soi gắp dị vật.

3.4.2. Thời gian điều trị



Biểu đồ 3. Thời gian điều trị.

Nhận xét: 53,33% (16/30) bệnh nhân mắc DVĐT ra viện sau 1 ngày điều trị. Thời gian điều trị dài nhất là 7 ngày gặp ở 3/30 bệnh nhân (10%).

3.4.3. Kết quả điều trị

Bảng 5. Kết quả điều trị

Kết quả điều trị	Tốt	Khá	Trung bình	Xấu
n	23	5	2	0
%	76,67	16,67	6,67	0

Nhận xét: 76,67% (23/30) bệnh nhân ra viện với kết quả điều trị tốt: hết các dấu hiệu lâm sàng, hình ảnh X-quang bình thường. 16,67% (5/20) bệnh nhân có kết quả khá (khỏi hoàn toàn về lâm sàng, X-quang chưa khỏi phục hoàn toàn) và 6,67% (2/30) bệnh nhân có kết quả trung bình (để lại di chứng hoặc đòi hỏi phải có trị liệu lâu dài). Không có trường hợp nào tử vong.

4. Bàn luận

4.1. Phân bố theo tuổi và giới

Theo kết quả nghiên cứu, dị vật đường thở gặp ở mọi lứa tuổi và 43,33% (13/30) bệnh nhân >18 tuổi. Kết quả nghiên cứu này có sự khác biệt với các kết quả nghiên cứu của các tác giả khác do nghiên cứu được thực hiện tại khoa Nội Soi là 1 khoa cận lâm sàng, ít khi thực hiện các hoạt động cấp cứu mà chủ yếu là khám theo yêu cầu. Không có sự khác biệt về giới tính ở nhóm bệnh nhân >18 tuổi.

Ở trẻ em, 30% (9/30) bệnh nhân từ 1-6 tuổi, 20% (6/30) bệnh nhân từ 7-18 tuổi và 6,67% (2/30) bệnh nhân <1 tuổi. Điều này phù hợp với kết quả nghiên cứu của các tác giả khác.

Tại Bệnh viện TMHTW, theo Đan Đình Tước [3] trẻ dưới 4 tuổi chiếm 61%, Nguyễn Đình Khang [4] trẻ 1-3 tuổi chiếm 69,3%. Theo Võ Lâm Phước [5], tại Khoa TMH Bệnh viện Trung ương Huế, trẻ 1 – 3 tuổi chiếm 53,3%. Trẻ trai có tỷ lệ mắc DVĐT là 76,47% (13/17 bệnh nhân dưới 18 tuổi) cao hơn tỷ lệ mắc ở trẻ gái 23,52% (4/17 bệnh nhân dưới 18 tuổi). Tỷ lệ

này phù hợp với các nghiên cứu khác như: Lương Sỹ Cần và Phạm Khánh Hòa [6] tỷ lệ gặp DVĐT ở trẻ trai là 68% và trẻ gái là 32%, Võ Lâm Phước [5] tỷ lệ gặp DVĐT ở trẻ trai là 64,4% và trẻ gái là 35,6%. Sự khác biệt ở trẻ trai và gái có thể là do trẻ trai hiếu động, nghịch ngợm và háu ăn hơn trẻ gái nhiều [7].

4.2. Lâm sàng

4.2.1. Hội chứng xâm nhập

Trong nghiên cứu của chúng tôi thấy có 83,33% (25/30) các trường hợp là có HCXN rõ và 10% các trường hợp là có HCXN thoáng qua. Tỷ lệ xuất hiện hội chứng này cũng phù hợp với nghiên cứu của nhiều tác giả như Nguyễn Đình Khang [4] với tỷ lệ 92,9%, Võ Lâm Phước [5]: 77,8%. Các trường hợp không khai thác được HCXN do trẻ nhỏ không có người chứng kiến và bệnh nhân không nhớ hay giấu chiếm tỷ lệ rất ít 6,67% (2/30).

Hội chứng này xuất hiện đột ngột, rầm rộ với: cơn ho sặc sụa, mặt đỏ, tím tái, kèm theo khó thở và vật vã, kéo dài 5 – 7 phút khi đang ăn hay ngậm đồ trong miệng. Chức năng của thanh quản là bảo vệ đường thở nên khi dị vật xâm nhập vào đường thở thì ngay tức khắc sẽ gây phản xạ co thắt mạnh thanh môn kèm theo phản xạ ho mạnh nhằm tống dị vật ra ngoài. Tuy nhiên, có khi hai phản xạ ho và đóng thanh quản không ăn khớp hoặc yếu, hoặc do dị vật lọt qua quá nhanh thì HCXN sẽ biểu hiện nhẹ hoặc thoáng qua khiến bệnh nhân hay người nhà khó nhận biết được rõ ràng. Và dị vật rất dễ bỏ qua trong trường hợp này.

4.2.2. Cơ năng

Dị vật khi xâm nhập đường thở gây cản trở hô hấp kèm kích thích niêm mạc đường thở và gây nhiễm trùng đường thở nhanh đặc biệt với dị vật hữu cơ. Do đó triệu chứng ho và triệu chứng khó thở gặp nhiều nhất chiếm tỷ lệ lần lượt là 96,7% (29/30) và 73,33% (22/30).

Ho không phải là dấu hiệu đặc trưng riêng của DVĐT nhưng rất thường gặp, đặc biệt ở những trường hợp ho dai dẳng, điều trị nội khoa tích cực không khỏi. Nếu có kết hợp viêm phổi một bên tái phát nhiều lần thì nên nghĩ đến

DVĐT bỏ quên và chỉ định nội soi thanh khí phế quản kiểm tra. Nếu có HCXN cùng với dấu hiệu ho từng cơn rũ rượi và khó thở thanh quản cần nghĩ tới tình huống dị vật khí quản di chuyển để có hướng xử trí thích hợp như mở khí quản nhất là khi chuyển lên tuyến trên, tránh xảy ra ngạt thở.

4.3. Cận lâm sàng

4.3.1. Xquang ngực

- Hình ảnh cản quang của dị vật chỉ chiếm 20% (6/30) là các vật kim loại.

- Trong các biến chứng thể hiện trên phim X-quang nhận thấy:

+ Hình ảnh viêm phế quản: rốn phổi tăng đậm hai bên, các nhánh phế quản tăng đậm, chiếm tỷ lệ lớn nhất 6,67% (2/30). Hình ảnh viêm phế quản dễ dẫn tới sự điều trị bệnh nhân theo hướng nhiễm khuẩn mà không để ý tới trường hợp DVĐT, đặc biệt là DVĐT bỏ quên.

+ Xẹp phổi: hình ảnh mờ đồng nhất một bên phổi hoặc thể hiện dấu co kéo trên phim Xquang (như mô phổi co lại, bóng tim bị kéo về bên tổn thương, vòm hoành bên bệnh bị kéo lên cao), chiếm 3,33% (1/30).

4.3.2. Nội soi thanh khí phế quản

83,33% (25/30) DVĐT được nội soi chẩn đoán và gắp dị vật chỉ 1 lần duy nhất. 5 trường hợp phải soi lần thứ 2 chiếm 16,67%, không trường hợp nào cần nội soi từ 3 lần trở lên. Phần lớn bệnh nhân đến viện sớm vì thể trạng chung còn tốt, biểu hiện bệnh cảnh DVĐT rõ nên chỉ cần làm một số xét nghiệm cơ bản là có thể tiến hành nội soi thanh khí phế quản gắp dị vật ngay. Đây là phương pháp hiệu quả, nhanh chóng để chẩn đoán và điều trị DVĐT.

4.4. Thời gian và kết quả điều trị

4.4.1. Phương pháp vô cảm

56,67% (17/30) bệnh nhân mắc DVĐT được gây tê tại chỗ bằng xylocain 6%. Phương pháp này áp dụng tốt đối với người lớn và dị vật ở thanh môn, dị vật ở khí quản.

43,33% (13/30) bệnh nhân cần gây mê giãn cơ để nội soi gắp dị vật. Đây là phương pháp hỗ

trợ lý tương để soi gấp dị vật ở phế quản. Thực tế lâm sàng cho thấy gây mê giãn cơ soi gấp dị vật trong những trường hợp:

- Trẻ quấy khóc, giãy dụa.
- Dị vật bỏ qua hoặc có biến chứng, khi gấp thường mủn nát, thời gian soi gấp lâu.

4.4.2. Thời gian điều trị

Thời gian điều trị <1 ngày sau soi gấp dị vật chiếm tỷ lệ cao 53,33%. Theo chúng tôi kết quả này là hợp lý vì ngày nay trình độ dân trí đã được nâng cao, tỷ lệ bệnh nhân đến viện sớm ngay khi nghi ngờ mắc dị vật khá cao 56,67%, khi đó dị vật chưa gây biến chứng nên việc tiến hành soi gấp dị vật cũng dễ dàng và điều trị sau đó giúp bệnh nhân chóng ổn định hơn.

Thời gian điều trị từ 1 – 6 ngày chiếm 36,67%. Bệnh nhân có biến chứng có thời gian điều trị kéo dài hơn bệnh nhân chưa có biến chứng. Thời gian điều trị bệnh phụ thuộc vào thời gian bệnh nhân từ khi mắc bệnh đến viện và bản chất của dị vật. Bệnh nhân đến bệnh viện muộn hơn 24 giờ tính từ thời điểm nghi ngờ mắc dị vật dễ có biến chứng nhiễm trùng đường hô hấp hơn bệnh nhân đến sớm (dưới 24 giờ). Đồng thời, dị vật hữu cơ đặc biệt là xương động vật, các loại hạt có tinh dầu (hạt lạc,...) dễ gây biến chứng hơn dị vật vô cơ, trong số các dị vật vô cơ thì vật sắc nhọn dễ biến chứng hơn vật tù, tròn.

Thời gian điều trị từ 7 ngày trở đi chỉ có 3 trường hợp chiếm 10%.

4.4.3. Kết quả điều trị

Phần lớn dị vật là chất hữu cơ nên thường gây nhiều biến chứng sớm và rầm rộ. Nhờ có tiến bộ về mặt kỹ thuật và phương tiện chẩn đoán, trình độ chuyên môn của các thầy thuốc cao kèm điều trị nội khoa hợp lý nên tiên lượng cho bệnh rất tốt và kết quả điều trị rất khả quan.

93,33% (28/30) bệnh nhân ra viện với tình trạng tốt và khá. Kết quả điều trị trung bình chỉ chiếm 6,67% (2/30) và không có trường hợp nào tử vong.

5. Kết luận

- Dị vật đường thở gặp ở mọi lứa tuổi, nam nhiều hơn nữ.

- Hội chứng xâm nhập là triệu chứng lâm sàng đặc trưng (93,33%) cùng với các dấu hiệu ho, khó thở cho phép gợi ý chẩn đoán dị vật đường thở.

- Xquang phổi ít có giá trị trong chẩn đoán dị vật đường thở, chỉ có 20% bệnh nhân có DVĐT có biểu hiện tổn thương trên phim chụp phổi. Các hình ảnh tổn thương chủ yếu là dị vật cản quang (20%), viêm phế quản (6,67%), xẹp phổi (3,33%).

- Nội soi thanh khí phế quản cho phép chẩn đoán xác định 100% các trường hợp mắc dị vật đường thở.

Tài liệu tham khảo

- [1] V.T. Quang, Otorhinology Textbook, Vietnam National University Press, Hanoi, 2017 (in Vietnamese).
- [2] A.M. Salih, M. Alfaki and D.M. Alam-Elhuda, Airway foreign bodies: A critical review for a common pediatric emergency, National Central for Biotechnology Information, 2016, 7: 5-12. <http://doi.org/10.5847/wjem.j.1920.8642.2016.01.001> <https://www.ncbi.nlm.nih.gov/pmc/articles/PMC4786499/>
- [3] D.D. Tuoc, Forgotten airway foreign body, The Second Degree Specialist Graduation Thesis, Hanoi Medical University, 1978 (in Vietnamese).
- [4] N.D. Khang, N.N. Lien, Airway foreign body cases in National Otorhinology Hospital of Vietnam from 1998 to 2001, The Second Degree Specialist Graduation Thesis, Hanoi Medical University, 2001 (in Vietnamese).
- [5] V.L. Phuoc, Airway foreign bodies in Otorhinology Department at Hue Central Hospital, The Second Degree Specialist Graduation Thesis, Hue University of Medicine and Pharmacy, 2003 (in Vietnamese).
- [6] L.S. Can, P.K. Hoa, Airway foreign body, in: L.S. Can, Otorhinology Emergency, Medical Publishing House, Hanoi, 1991, pp 32-38 (in Vietnamese).
- [7] C.Y. Chiu, K.S. Wong, S.H. Lai, S.H. Hsia, C.T.Wu. Factors predicting early diagnosis of foreign body aspiration in children. Polish Journal of Otolaryngology 21 (2005) 161-164. <https://doi.org/10.5604/00306657.1184544>