VNU Journal of Science: Medical and Pharmaceutical Sciences

Journal homepage: https://js.vnu.edu.vn/MPS

Review Article

Applications of Platelet-rich Plasma in the Treatment of Dermatological Disorders

Pham Thi Thanh, Nguyen Dac Tu*

Hi-Tech Center, Vinmec Healthcare System, 458 Minh Khai, Vinh Tuy, Hanoi, Vietnam

Received 29th May 2025
Revised 24th September 2025; Accepted 4th December 2025

Abstract: PRP therapy has gained attention in the scientific field due to its potential regenerative effects and great benefit-to-risk ratio. PRP is abundant in growth factors which promote tissue-healing and angiogenesis, and has a variety of immunomodulatory actions with very few adverse effects. As a result, PRP has been used in dermatology and other specialties in recent years. According to studies, PRP has been utilized as a stand-alone therapy as well as an adjuvant modality. This review provides evidence supporting the efficacy of PRP in dermatological conditions, including wound healing, alopecia, skin rejuvenation, scar revision, and striae distensae. However, standardization in study design and PRP protocols is essential for scientific research. To strengthen the evidence base for PRP in cosmetic dermatology, future research should focus on large-scale randomized controlled trials with standardized protocols and extended follow-up times.

Keywords: Platelet-rich plasma (PRP), wound healing, alopecia, skin rejuvenation, skin ulcers.

* Corresponding author.
E-mail address: v.tund5@vinmec.com

https://doi.org/10.25073/2588-1132/vnumps.4792

Ứng dụng huyết tương giàu tiểu cầu trong điều trị các bệnh rối loạn da liễu

Phạm Thị Thanh, Nguyễn Đắc Tú*

Trung tâm Công nghệ cao, Hệ thống chăm sóc sức khỏe Vinmec, 458 Minh Khai, Vĩnh Tuy, Hà Nội, Việt Nam

Nhận ngày 29 tháng 5 năm 2025
Chỉnh sửa ngày 24 tháng 9 năm 2025; Chấp nhận đăng ngày 04 tháng 12 năm 2025

Tóm tắt: Trong những năm gần đây, liệu pháp huyết tương giàu tiểu cầu (PRP) ngày càng được thu hút sự quan tâm trong lĩnh vực khoa học nhờ tiềm năng tái tạo và những ưu điểm vượt trội. PRP rất giàu các chất tăng trưởng giúp thúc đẩy quá trình lành vết thương, tái tạo mạch máu và sở hữu nhiều phân tử tham gia điều hòa miễn dịch, trong khi đó hầu như không gây ra bất kỳ tác dụng phụ đáng kể nào. Do đó, PRP đã và đang được ứng dụng rộng rãi trong da liễu và các chuyên khoa khác. Các nghiên cứu chỉ ra rằng PRP có thể được sử dụng độc lập hoặc như một liệu pháp bổ trợ. Bài tổng quan này cung cấp bằng chứng củng cố hiệu quả của PRP trong hỗ trợ và điều trị các bệnh liên quan đến da liễu như chữa lành vết thương, rụng tóc, trẻ hóa làn da, cải thiện sẹo và rạn da. Tuy nhiên, các thiết kế trong nghiên cứu cùng với quá trình xử lý PRP cần được tiêu chuẩn hóa. Các nghiên cứu trong tương lai cần tập trung vào các thử nghiệm lâm sàng ngẫu nhiên có đối chứng với quy mô lớn, quy trình điều chế được chuẩn hóa và tăng thời gian theo dõi điều trị.

Từ khóa: Huyết tương giàu tiểu cầu (PRP), chữa lành vết thương, rụng tóc, trẻ hóa làn da, loét da.

1. Giới thiệu chung

Huyết tương giàu tiểu cầu đã và đang được ứng dụng trong nhiều lĩnh vực y sinh học khác nhau trong hơn 50 năm qua. Vào những năm 1970, lần đầu tiên các nhà huyết học đã tạo ra thuật ngữ huyết tương giàu tiểu cầu để mô tả huyết tương có hàm lượng tiểu cầu cao hơn máu ngoại vi, được sử dụng như sản phẩm truyền máu để điều trị cho bệnh nhân giảm tiểu cầu [1]. Sau đó, vào đầu những năm 1990, PRP được sử dụng như một liệu pháp đơn lẻ hoặc kết hợp với các phương pháp khác cho kết quả khả quan trong điều trị các bệnh lý khác nhau [2]. Tiểu cầu trở thành lựa chọn lý tưởng như là phương pháp điều trị thay thế ít xâm lấn, tính sẵn có, chứa nhiều chất tăng trưởng thúc đẩy quá trình chữa lành và tái tạo mô mới. Huyết tương giàu tiểu cầu không chỉ chứa hàm lượng lớn tiểu cầu mà còn có đầy đủ các yếu tố đông máu. Hơn nữa, nó được làm giàu bởi các chất tăng trưởng, chemokines, cytokines và các protein huyết tương khác [3].

Trong hơn 10 năm qua, huyết tương giàu tiểu cầu (PRP) nhanh chóng trở thành liệu pháp trẻ hóa làn da đầy hấp dẫn, mang lại nhiều hiệu quả tích cực. Năm 2011, nghiên cứu *in vitro* của Kim và các cộng sự đã chứng minh rằng PRP có thể kích thích nguyên bào sợi người tăng sinh và tăng tổng hợp collagen loại I [4]. Tiêm PRP vào lớp hạ bì có thể thúc đẩy quá trình hình thành các mô mềm dưới da, kích hoạt quá trình tăng sinh nguyên bào sợi, lắng đọng collagen và tái tạo

* Tác giả liên hệ.
Địa chỉ email: v.tund5@vinmec.com

https://doi.org/10.25073/2588-1132/vnumps.4792

mạch máu mới. Cho đến nay, PRP trở thành liệu pháp điều trị đang được quan tâm trong nhiều lĩnh vực y sinh học khác nhau như: điều trị tổn thương xương khớp, phẫu thuật chỉnh hình, phẫu thuật răng hàm mặt,… [5, 6]. Trong thẩm mỹ và da liễu y khoa, liệu pháp PRP tiếp tục cho thấy ngày càng nhiều kết quả hứa hẹn trong việc chữa lành vết thương, trẻ hóa làn da, rối loạn sắc tố, điều trị rụng tóc/hói tóc,... [7-9]. Do đó, bài tổng quan này nhằm tổng hợp và đưa ra cách nhìn khách quan về những hiệu quả và lợi tích tiềm năng của PRP trong hỗ trợ và điều trị bệnh lý rối loạn về da liễu. Chúng tôi tìm kiếm thông tin trên các cơ sở dữ liệu (PubMed, Google Scholar, Web of Science, Scopus) với các từ khóa tìm kiếm như: "Platelet-rich plasma", "Dermatology", "Skin rejuvenation", "Cosmetic", "Wound healing".

2. Cơ sở sinh lý học của huyết tương giàu tiểu cầu

2.1. Huyết tương giàu tiểu cầu là gì?

Huyết tương giàu tiểu cầu (platelet-rich plasma – PRP) hay còn được gọi là gel tiểu cầu tự thân (autologous platelet gel), huyết tương cô đặc tiểu cầu (platelet-concentrated plasma), các yếu tố tăng trưởng giàu huyết tương (plasma-rich growth factors); là sản phẩm của máu tự thân có hàm lượng lớn tiểu cầu trong thể tích nhỏ của huyết tương. Tiểu cầu là những mảnh tế bào nhỏ, không nhân, được sinh ra từ tủy xương. Khi hoạt hóa, hạt alpha (α) của tiểu cầu giải phóng các chất tăng trưởng liên kết với các thụ thể trên bề mặt của các loại tế bào như: tế bào gốc trung mô trưởng thành, nguyên bào xương, nguyên bào sợi, tế bào nội mô và tế bào biểu bì. Từ đó, kích hoạt con đường truyền tín hiệu dẫn đến kích hoạt các gen liên quan đến các quá trình chữa lành vết thương và tái tạo mô [10]. Do đó, các chất tăng trưởng thúc đẩy quá trình chữa lành vết thương tự nhiên bằng cách kích thích sự tăng sinh tế bào, thúc đẩy tái tạo mạch, hình thành mô mới, sản xuất chất nền ngoại bào và tổng hợp collagen [5, 11].

Về nguồn gốc, PRP được chia thành ba loại là: PRP tự thân (autologous PRP), PRP đồng loài (allogeneic PRP) và PRP khác loài (xenogeneic PRP) [3, 12]. PRP tự thân là chế phẩm được tách chiết từ chính máu của bệnh nhân; là loại PRP được sử dụng phổ biến nhất trong lâm sàng do tính an toàn cao, loại trừ nguy cơ lây truyền bệnh qua đường máu và phản ứng miễn dịch [13]. PRP đồng loài được tách từ máu người hiến khỏe mạnh và sử dụng cho bệnh nhân khác, thường là những bệnh nhân thiếu máu nặng hoặc không đủ điều kiện lấy máu tự thân. Tuy nhiên, loại chế phẩm này chủ yếu dừng ở mức độ nghiên cứu hoặc thử nghiệm lâm sàng nhỏ do tiềm ẩn nguy cơ đáp ứng miễn dịch và các vấn đề an toàn sinh học [14]. PRP khác loài được lấy từ động vật và hầu như chỉ sử dụng trong nghiên cứu tiền lâm sàng để khảo sát cơ chế sinh học hoặc thử nghiệm trước khi áp dụng trên người. Tuy nhiên, gần đây, Chen và cộng sự đã công bố nghiên cứu đầu tiên đánh giá hiệu quả của chế phẩm kem bôi chứa PRP tách từ máu bò Holstein trong dự phòng viêm da cấp do xạ trị ở bệnh nhân ung thư vú [15]. Do đó, việc xác định rõ ràng nguồn gốc của PRP có vai trò then chốt trong việc chuẩn hóa chỉ định điều trị và bảo đảm an toàn khi ứng dụng trong thực hành lâm sàng.

2.2. Phân loại huyết tương giàu tiểu cầu

Huyết tương giàu tiểu cầu (PRP) là một chế phẩm sinh học không đồng nhất, mà bao gồm nhiều dạng sản phẩm với đặc tính khác nhau. Do đó, việc mô tả rõ ràng các loại PRP sử dụng trong nghiên cứu và lâm sàng là yếu tố cần thiết để đảm bảo tính chính xác và hiệu quả trong điều trị. Nhiều nghiên cứu đã đưa ra các hệ thống phân loại khác nhau nhằm chuẩn hóa và mô tả đặc tính của các chế phẩm PRP. Cụ thể, Dohan Ehrenfest và cộng sự [16] đã đề xuất hệ thống phân loại dựa trên hai yếu tố then chốt là thành phần tế bào (chủ yếu là bạch cầu) và đặc điểm cấu trúc mạng lưới fibrin. Dựa trên hệ thống phân loại này, PRP được chia thành bốn nhóm chính: i) PRP tinh khiết (Leukocyte-poor PRP – P-PRP), không chứa bạch cầu và mạng lưới fibrin mật độ thấp; ii) PRP giàu bạch cầu (Leukocyte-rich PRP – L-PRP), chứa hàm lượng tiểu cầu và bạch cầu cao nhưng vẫn duy trì mạng lưới fibrin mật độ thấp; iii) fibrin giàu tiểu cầu tinh khiết (Pure Platelet-rich Fibrin – P-PRF), không chứa bạch cầu

nhưng hình thành mạng lưới fibrin mật độ cao; và iv) fibrin giàu tiểu cầu và bạch cầu (Leukocyte- and Platelet-rich Fibrin – L-PRF), kết hợp đồng thời nồng độ bạch cầu cao với mạng lưới fibrin mật độ cao. Các chế phẩm có mạng lưới fibrin mật độ thấp thường được ứng dụng tiêm truyền, đặc biệt trong điều trị các bệnh lý cơ xương khớp và y học thể thao. Ngược lại, các chế phẩm có mạng lưới fibrin mật độ cao với khả năng hình thành cục máu đông, đóng vai trò như một giá đỡ sinh học giúp giữ lại và giải phóng từ từ các yếu tố tăng trưởng. Ngoài ra, DeLong và cộng sự [17] đã đề xuất hệ thống phân loại PAW dựa trên ba thành phần chính: số lượng tiểu cầu, phương thức hoạt hóa và sự hiện diện của bạch cầu. Trong đó, nồng độ tiểu cầu chia thành bốn mức, từ P1 (bằng hoặc thấp hơn hàm lượng tiểu cầu trung bình trong máu ngoại vi) đến P4 (lớn hơn $1,25.10^6$ tiểu cầu/µl). Mặc dù hiện tại vẫn chưa có một hệ thống phân loại PRP thống nhất, việc xác định thành phần và đặc tính của chế phẩm là yếu tố thiết yếu trong thực hành lâm sàng nhằm tối ưu hiệu quả điều trị.

2.3. Cơ chế tác động của PRP trong da liễu

Da là cơ quan lớn nhất của cơ thể con người, đóng vai trò quan trọng trong việc bảo vệ, điều hòa và cảm nhận. Khi da bị tổn thương, quá trình chữa lành được chia thành 4 giai đoạn tuần tự và chồng chéo lên nhau gồm: cầm máu, viêm, tăng sinh và tái tạo mô (Hình 1) [20, 21]. Quá trình này được điều hòa và kiểm soát chặt chẽ bởi các yếu tố bên trong và bên ngoài như các chất tăng trưởng, cytokine và chemokine dẫn đến tái tạo vùng da bị tổn thương [22]. Các vết thương cấp tính trên da do trầy xước, đứt, rách hay thủng, trong khi vết thương mãn tính thường do quá trình chữa lành không thành công hoặc bị trì hoãn do gặp phải các bệnh lý đi kèm (bệnh tiểu đường [23], nhiễm trùng [24],…). Không giống như các vết thương cấp tính có thể lành sau một thời gian ngắn, vết thương mãn tính có xu hướng lành trong khoảng 12 tuần trở lên, thậm chí khó lành hoặc lành không hoàn toàn. Môi trường sinh hóa tiền viêm trong vết thương gây ảnh hưởng đến quá trình chữa lành, nhất là các vết loét mãn tính. Hơn nữa, với hoạt tính protease cao có thể phân hủy và làm giảm đáng kể nồng độ của các chất tăng trưởng [25].

PRP có 7 chất tăng trưởng chính tham gia vào quá trình chữa lành vết thương, gồm có: chất tăng trưởng có nguồn gốc từ tiểu cầu (plateler-derived growth factor – PDGF), yếu tố tăng trưởng nội mô mạch máu A (vascular endothelial growth factor A – VEGF-A), yếu tố tăng trưởng nguyên bào sợi (fibroblast growth factor – FGF), yếu tố tăng trưởng tế bào gan (hepatocyte growth factor – HGF), yếu tố tăng trưởng biểu bì (epidermal growth factor – EGF), yếu tố tăng trưởng chuyển đổi beta (transforming growth factor beta – TGF-ß) và yếu tố tăng trưởng giống Insulin 1 (Insulin-like growth factor 1 – IGF-1) [18]. Các chất tăng trưởng này có vai trò trong quá trình tăng sinh, biệt hóa và di chuyển của tế bào, tham gia hóa hướng động và hình thành mạch máu (Bảng 1) [19]. PRP cũng giàu các thành phần như fibrin, fibronectin, vitronectin và thrombospondin là những phân tử kết dính tế bào, có vai trò quan trọng cho quá trình di chuyển của nguyên bào sợi, nguyên bào xương và tế bào biểu mô [5, 11].

PRP được sử dụng như là phương pháp điều trị thay thế hiệu quả trong điều trị các vết thương khó lành vì nó rất giàu các chất tăng trưởng giúp tăng sinh, biệt hóa của nhiều loại tế bào, kích thích tạo mạch và tái tạo mô [26]. PRP đóng vai trò then chốt trong nhiều giai đoạn của quá trình lành vết thương. Ngay sau khi da bị tổn thương, tiểu cầu được kích hoạt và tập trung lại hình thành nút tiểu cầu; đồng thời, chuyển fibrinogen thành fibrin tạo mạng lưới fibrin hình thành cục máu đông giúp ngăn chảy máu và thu hút các loại tế bào khác nhau đến vết thương. Sau đó, tiểu cầu giải phóng các chất tăng trưởng, cytokine và các peptide fibrin tham gia điều hòa miễn dịch, kiểm soát phản ứng viêm [27, 28]. Fibrinogen trong PRP có khả năng điều hòa các tế bào viêm tại vị trí tổn thương, giúp chuyển phản ứng viêm sang giai đoạn sửa chữa, tăng sinh trong quá trình chữa lành vết thương. PRP không chỉ chứa các peptide kháng khuẩn mà còn có catecholamine, serotonin, osteonectin, proaccelerin và các chất khác có lợi cho việc điều chỉnh môi trường vi mô, kiểm soát nhiễm trùng vết thương. Các

nghiên cứu đã chứng minh khả năng kháng khuẩn của PRP đối với các vi khuẩn như Staphylococcus aureus và Escherichia coli [29, 30]. Ở giai đoạn tăng sinh, mạng lưới fibrin đóng vai trò là khung đỡ và chất mang các thành phần hoạt tính của tiểu cầu, hỗ trợ chức năng cho bạch cầu và tiểu cầu [31]. Bên cạnh đó, PRP giải phóng một loạt các yếu tố tăng trưởng và cytokine quan trọng, chúng phối hợp hoạt động để kích thích sự tăng sinh, di chuyển và biệt hóa của các tế bào cần thiết cho quá trình lành thương, đồng thời thúc đẩy quá trình lắng đọng các protein như collagen, giúp phục hồi cấu trúc và chức năng mô bình thường. Sự giải phóng ổn định các chất tăng trưởng từ PRP tại vết thương và tương tác của chúng với tế bào thông qua các con đường truyền tín hiệu nội bào đóng vai trò then chốt trong việc hình thành và tái tạo chất nền ngoại bào (Extracellular Matrix – ECM) giàu collagen loại III chưa trưởng thành. Các mạch máu mới hình thành do sự di chuyển của tế bào nội mô, quá trình này được thúc đẩy bởi yếu tố VEGF [32]. Ở giai đoạn tái tạo mô, số lượng tế bào tại khu vực vết thương giảm do sự di chuyển và chết thương chương trình (apoptosis) [33, 34]. Collagen hình thành các liên kết chéo chặt chẽ với nhau và với các protein khác, làm tăng độ bền kéo của sợi trưởng thành. Collagen loại III (chưa trưởng thành) giảm dần và chuyển thành collagen loại I (trưởng thành), tương tự như collagen trong da bình thường. Kết quả của quá trình chữa lành vết thương là giúp mô bị tổn thương được thay thế bằng mô mới khỏe mạnh [35, 36].

3. Kỹ thuật huyết tương giàu tiểu cầu trong da liễu

Trong lĩnh vực da liễu thẩm mỹ, PRP được ứng dụng rộng rãi với nhiều chỉ định đa dạng, bao gồm cải thiện và làm đầy sẹo mụn, làm chậm quá trình lão hóa, thúc đẩy hồi phục sau can thiệp bằng laser và hỗ trợ điều trị rụng tóc. Các phương pháp đưa PRP vào da bao gồm tiêm nội bì hoặc dưới da để phân bố trực tiếp vào lớp trung bì, bôi ngoài tại chỗ sau các thủ thuật xâm lấn nhẹ, kết hợp với các công nghệ hỗ trợ như lăn kim hay laser nhằm tăng cường khả năng thẩm thấu, tối ưu hiệu quả tái tạo và cải thiện mô da [7, 37].

PRP có thể được chuẩn bị dưới nhiều dạng khác nhau, mỗi loại mang đặc điểm riêng và phù hợp với những chỉ định lâm sàng nhất định [16]. Trong đó, PRP tinh khiết (P-PRP) giàu tiểu cầu nhưng ít bạch cầu, thường được được ưu tiên sử dụng vì an toàn, ít gây viêm và thích hợp cho các thủ thuật tái tạo da, điều trị sẹo mụn và lão hóa. PRP giàu bạch cầu (L-PRP) với hàm lượng tiểu cầu và bạch cầu cao mang lại tác dụng kích thích mạnh mẽ nhưng đồng thời làm tăng nguy cơ phản ứng viêm. Fibrin giàu tiểu cầu (PRF) ở dạng gel có ưu điểm giải phóng các yếu tố tăng trưởng chậm và kéo dài nên hỗ trợ tốt cho quá trình tái tạo mô và phục hồi da sau tổn thương. Bên cạnh đó, các chế phẩm kết hợp như PRP kết hợp với acid hyaluronic (HA) giúp tăng khả năng tăng cường độ ẩm, cải thiện độ đàn hồi và nâng cao hiệu quả phục hồi cấu trúc da [38]. Do đó, việc lựa chọn chế phẩm PRP phù hợp có ý nghĩa quan trọng trong tối ưu hiệu quả điều trị và đảm bảo an toàn cho người bệnh.

Đánh giá hiệu quả điều trị của PRP trong da liễu không chỉ dựa trên cải thiện lâm sàng, mà còn cần kết hợp với các bằng chứng khách quan từ cận lâm sàng và mô bệnh học để cung cấp cái nhìn toàn diện và chính xác hơn. Trên phương diện lâm sàng, hiệu quả cải thiện được đánh giá thông qua nhiều khía cạnh như nếp nhăn, sẹo mụn, độ đàn hồi và sắc tố da. Mức độ thay đổi có thể đánh giá và định lượng thông qua các thang điểm chuẩn hóa, chẳng hạn như thang điểm Goodman & Baron cho sẹo mụn, thang điểm Wrinkle Severity Rating Scale (WSRS) cho nếp nhăn [7]. Bên cạnh đánh giá lâm sàng, các phương pháp cận lâm sàng như siêu âm da với độ phân giải cao hoặc thiết bị đo độ đàn hồi đóng vai trò quan trọng trong việc cung cấp những bằng chứng khách quan và đáng tin cậy hơn về hiệu quả của PRP [39]. Các phân tích mô học và nhuộm hóa mô miễn dịch là phương pháp quan trọng giúp làm rõ cơ chế tác động của PRP đối với mô da. Hình ảnh mô bệnh học cho thấy sự dày lên của lớp trung bì, sự sắp xếp lại của sợi collagen và elastin, cùng với sự gia tăng mật độ

nguyên bào sợi sau điều trị. Kỹ thuật nhuộm hóa mô miễn dịch giúp phát hiện sự biểu hiện mạnh hơn của các protein cấu trúc nền ngoại bào, qua đó khẳng định tác dụng kích thích tăng sinh và tái tạo mô của PRP [40, 41].

PRP là liệu pháp tự thân, có tính an toàn cao, ít biến chứng và mang lại nhiều giá trị ứng dụng trong da liễu thẩm mỹ. Nhờ sự linh hoạt về kỹ thuật sử dụng, loại chế phẩm và phương pháp đưa PRP vào da, PRP có thể được cá nhân hóa để đáp ứng từng chỉ định lâm sàng cụ thể. Tuy nhiên, cần thêm các nghiên cứu ngẫu nhiên có đối chứng và sự chuẩn hóa quy trình thực hiện nhằm tối ưu hóa hiệu quả điều trị và đảm bảo tính nhất quán trong ứng dụng lâm sàng.

4. Ứng dụng lâm sàng của liệu pháp huyết tương giàu tiểu cầu trong da liễu

4.1. PRP trong điều trị loét da

Loét da là tình trạng bệnh lý về da khá phổ biến khi lưu lượng máu lưu thông kém tới các vùng da bị tổn thương. Nguyên nhân loét da do tổn thương tự phát hoặc chấn thương hoặc do các bệnh cơ bản gây khiếm khuyết trên da. Bệnh được phân thành cấp tính hoặc mạn tính khi quá trình chữa lành da kéo dài trên 3 tháng trong điều kiện được điều trị tối ưu. Loét da mạn tính chiếm gần 35% tổn thương da, trong khi đó, hầu hết các tổn thương này thường có xu hướng mạn tính gây ảnh hưởng nghiêm trọng đến chất lượng cuộc sống người bệnh kéo theo gánh nặng kinh tế lên hệ thống chăm sóc sức khỏe [42, 43]. Loét da thường liên quan đến tuổi tác, ảnh hưởng đến 0,6-3% những người trên 60 tuổi và tăng 5% những người trên 80 tuổi. Bên cạnh đó, một số yếu tố khác cũng làm tăng nguy cơ hình thành vết loét như tắc mạch do xơ vữa động mạch, béo phì và tiểu đường [44]. Theo thống kê, khoảng 15-25% bệnh nhân tiểu đường bị loét bàn chân, ước tính trong đó có 12% cần phải cắt cụt chi dưới [45].

Mục đích của điều trị vết loét là giúp vết thương đóng lại càng nhanh càng tốt, tránh các biến chứng có thể xảy ra và ngăn vết thương trở thành mạn tính. Các phương pháp điều trị hiện nay gồm: phẫu thuật, liệu pháp xơ cứng (sclerotherapy), liệu pháp thông thường (làm sạch vết thương, loại bỏ mô hoại tử, băng bó vết loét, sử dụng kháng sinh tại chỗ) và sử dụng dược lý bổ trợ. Liệu pháp huyết tương giàu tiểu cầu thúc đẩy quá trình chữa lành tổn thương bằng cách giải phóng các chất tăng trưởng, cytokine, các yếu tố hóa hướng động giúp thu hút và tuyển dụng các tế bào gốc trung mô, tăng sinh và tổng hợp chất nền ngoại bào, tạo khung cấu trúc cho mô mới [46]. Ở các vết loét mạn tính, vết loét khó lành có thể xảy ra tình trạng thiếu hụt cục bộ các nhân tố tăng trưởng cần thiết, làm gián đoạn và suy yếu các cơ chế tự nhiên của cơ thể trong sửa chữa mô bị tổn thương, dẫn đến vết thương không thể tiến triển qua các giai đoạn lành thương một cách hiệu quả. Becaplermin (PDGF-ßß tái tổ hợp) là chất tăng trưởng duy nhất được FDA công nhận trong điều trị loét da, đặc biệt là loét da mãn tính [47, 48]. Kể từ khi ứng dụng Becaplermin thành công trong điều trị loét da mạn tính [49], PRP nổi lên như một liệu pháp điều trị thay thế đầy hứa hẹn vì nó cung cấp "cocktail" tự nhiên các yếu tố tăng trưởng thúc đẩy quá trình chữa lành tổn thương mô mềm, tạo môi trường thuận lợi hơn cho việc phục hồi mô và có khả năng tác động toàn diện hơn đến các giai đoạn khác nhau của quá trình chữa lành vết thương [50, 51]. Bên cạnh đó, PRP không chỉ thúc đẩy quá trình lành thương mà còn có khả năng kháng khuẩn. Các dữ liệu lâm sàng cho thấy sự giảm rõ rệt nhiễm trùng vết thương khi được điều trị với PRP [52]. Điều này khiến liệu pháp PRP trở nên đặc biệt hữu ích trong việc điều trị các vết thương có nguy cơ nhiễm trùng cao hoặc đã bị nhiễm trùng. Bởi việc kiểm soát nhiễm trùng là yếu tố then chốt để tạo điều kiện thuận lợi cho quá trình lành thương hiệu quả.

Các công bố lâm sàng đầu tiên ứng dụng PRP trong điều trị loét da cho các kết quả khả quan. Năm 1986, Knighton và cộng sự đã thực hiện những nghiên cứu đầu tiên sử dụng các sản phẩm từ tiểu cầu trong chữa lành loét chân mãn tính. Vùng vết thương được che phủ bởi collagen nhúng trong protein tiểu cầu – còn gọi là công thức chữa lành vết thương có nguồn gốc từ tiểu cầu (platelet-derived wound healing formula –

PDWHF), giúp hình thành các mô liên kết mạch máu tại khu vực vết thương [53, 54]. Kể từ đó, PRP đã trở thành phương pháp hỗ trợ và điều trị phổ biến trong chữa lành vết thương ngoài da, đặc biệt là các vết thương mãn tính khó chữa. Gần đây, các nghiên cứu tập trung vào các vết loét có nguyên nhân cụ thể, chẳng hạn như loét chân do tiểu đường hay loét do tì đè, đã chứng minh thêm rằng PRP thúc đẩy quá trình lành vết thương và giảm kích thước vết loét [55, 56].

Trong điều trị trường hợp loét da mạn tính khó lành, nhóm tác giả Anitua báo cáo rằng, sau 8 tuần điều trị với PRP cho 14 bệnh nhân cho thấy diện tích vết thương giảm khoảng 73% [57]. Ramos-Torrecillas và các cộng sự đã báo cáo kết quả nghiên cứu case study của phụ nữ 86 tuổi bị lở loét da (loét da do áp lực tì đè) được điều trị với PRP cho thấy, vết thương đóng hoàn toàn sau 57 ngày điều trị [58]. Nghiên cứu của Sarvajnamurthy cùng các cộng sự về đánh giá hiệu quả điều trị PRP cho 12 bệnh nhân với 17 vết loét giãn tĩnh mạch, cho thấy vết thương cải thiện đến 94% [59]. Nhóm nghiên cứu của Suthar đã dùng PRP dạng gel sử dụng tại chỗ vùng loét cho 24 bệnh nhân, kết quả cho thấy 90% diện tích vết loét giảm rõ rệt cho 70,8% bệnh nhân [51]. Năm 2021, trên tạp chí Y học Việt Nam, nhóm các tác giả Nguyễn Ngọc Tuấn [60] đã báo cáo hiệu quả điều trị vết thương mạn tính cho 24 bệnh nhân tại Trung tâm Liền vết thương, Bệnh viện Bỏng Quốc gia. Sau 3 tuần điều trị cho thấy, PRP tự thân mang lại hiệu quả tích cực trong tái tạo và thúc đẩy quá trình liền vết thương mạn tính thông qua việc gia tăng các yếu tố tăng trưởng tại chỗ (EGF, VEGF); đồng thời làm giảm MMP12 – một chất trung gian tiền viêm. Các nghiên cứu phân tích cộng gộp cũng chỉ ra việc sử dụng PRP giúp thúc đẩy quá trình chữa lành tổn thương và cải thiện loét da đối với cả trường hợp cấp tính và mạn tính khó lành [52, 61]. Phần lớn các nghiên cứu ứng dụng PRP trong điều trị loét da thường thực hiện dạng individual case (nghiên cứu trường hợp đơn lẻ) hay case series (nghiên cứu chuỗi ca bệnh) [62, 63], nhưng bên cạnh đó các thử nghiệm đánh giá lâm sàng có đối chứng đã được thực hiện nhằm củng cố thêm bằng chứng mạnh mẽ về hiệu quả của PRP trong điều trị loét da [64]. Các báo cáo lâm sàng đều cho kết quả đáng kinh ngạc khi thời gian trung bình chữa lành vết loét da thường ít hơn 12 tuần, diện tích vết loét giảm đáng kể. Hơn nữa, các báo cáo chỉ ra bên cạnh khả năng kiểm soát tốt nhiễm trùng, điều trị loét da với PRP không ghi nhận bất kì biến chứng hay phản ứng bất lợi nào cho cơ thể [65, 66].

Ngoài ra, khi đánh giá hiệu quả của PRP so với các phương pháp điều trị khác cũng cho kết quả tích cực. Năm 2017, nghiên cứu của Ahmed và các cộng sự đánh giá hiệu quả điều trị loét da giữa phương pháp sử dụng PRP và phương pháp sử dụng kháng sinh tại chỗ cho 56 bệnh nhân bị loét bàn chân do tiểu đường. Kết quả cho thấy, nhóm bệnh nhân điều trị bằng PRP cho tỉ lệ chữa khỏi đạt 86%, trong khi đó nhóm đối chứng chỉ đạt 68% [67]. Bên cạnh đó, PRP cũng chứng minh khả năng chữ lành tổn thương hiệu quả khi cải thiện tình trạng mảnh ghép trong ghép da điều trị vết loét tái phát [68].

Mặc dù nhiều báo cáo lâm sàng cho thấy PRP là liệu pháp an toàn, hiệu quả kinh tế, phương pháp tiềm năng thay thế các phương pháp điều trị truyền thống trong điều trị vết loét mãn tính khó lành; tuy nhiên các báo cáo không rõ ràng về hiệu quả chữa lành cũng như các biến chứng có thể gặp phải trong quá trình điều trị với PRP [69]. Do đó, trong tương lai, các nghiên cứu mù đôi (double blind) và nghiên cứu ngẫu nhiên cần thiết được thực hiện để cung cấp thêm nhiều bằng chứng làm sáng tỏ điều trên.

4.2. PRP trong trẻ hóa làn da

Lão hóa da là một quá trình sinh học phức tạp do sự mất cân bằng nội mô của da, ảnh hưởng bởi các yếu tố nội sinh (di truyền, hormone, quá trình trao đổi chất và chuyển hóa tế bào) và các yếu tố ngoại sinh (tia UV, ô nhiễm, hóa chất, bức xạ ion, độc tố) [70]. Một trong những yếu tố quan trọng/thủ phạm chính là bức xạ từ năng lượng mặt trời tạo ra các gốc tự do, kích thích tăng hoạt động của collagenase phân hủy collagen và làm giảm hoạt động của TGF cũng như làm giảm sự hình thành các sợi collagen [71]. Vùng da tiếp xúc liên tục với tia UVB sẽ làm thoái hóa collagen, thay đổi sự lắng đọng của mô đàn hồi,

gây suy yếu tính toàn vẹn cấu trúc của chất nền ngoại bào khiến da nhăn nheo. Từ đó, khả năng phục hồi của da cũng bị suy giảm [4]. Những quan sát rõ ràng nhất ở cấp độ giải phẫu như: nếp nhăn, giảm số lượng của tế bào sừng cơ bản, giảm lượng nước của các mô và làm thay đổi trạng thái ngậm nước của da. Tất cả những thay đổi này không chỉ ảnh hưởng tới ngoại hình mà còn ảnh hưởng tới chức năng sinh lý của da; bởi khi da lão hóa sẽ không thực hiện được đầy đủ chức năng của nó như là hàng rào chắn bảo vệ khỏi các tác nhân gây hại cho cơ thể [72].

Mục đích chính của trẻ hóa làn da là đảo ngược quá trình lão hóa bằng các phương pháp phẫu thuật hoặc không xâm lấn [73]. Trong những năm gần đây, mặc dù số lượng các thủ thuật thẩm mỹ giúp trẻ hóa da ngày càng tăng nhưng số lượng bệnh nhân lựa chọn can thiệp bằng phẫu thuật lại giảm [74]. Do đó, phương pháp làm đẹp không xâm lấn, tự nhiên, an toàn và hiệu quả là những tiêu chí hàng đầu trong lĩnh vực thẩm mỹ hiện nay. Trong các phương pháp thẩm mỹ không xâm lấn, PRP đã và đang được sử dụng rộng rãi giúp hỗ trợ và điều trị các bệnh lý liên quan đến da liễu, bao gồm cả việc trẻ hóa da mặt.

Các nghiên cứu *in vivo* đã chứng minh rằng PRP kích thích sự tăng sinh của nguyên bào sợi, đồng thời gia tăng các yếu tố chống viêm (HGF), yếu tố tạo mạch (VEGF) và các protein liên quan đến quá trình sửa chữa và tái tạo chất nền ngoại bào như procollagen I, hyaluronic acid và TIMP-1 [4, 75]. PRP thúc đẩy quá trình tổng hợp collagen, hyaluronic acid, elastin và các thành phần khác của chất nền ngoại bào. Chính những thành phần này tiếp tục kích thích sự hoạt hóa của nguyên bào sợi, tạo ra một vòng lặp tích cực dẫn đến hiệu quả trẻ hóa làn da [4, 76].

Các kết quả lâm sàng cũng đã chứng minh rằng PRP mang lại những cải thiện đáng kể cho làn da lão hóa, giúp phục hồi sức sống, tăng cường sản xuất collagen, làm mịn màng và đều màu da, đồng thời tăng độ đàn hồi và săn chắc cho da [40, 77, 78]. Điều đáng chú ý là những thay đổi này có thể quan sát ngay từ lần tiêm PRP đầu tiên [79]. Trong nghiên cứu của Elnehrawy và các cộng sự cho 20 người có nếp nhăn trên khuôn mặt với nhiều mức độ khác nhau, chỉ một lần tiêm PRP duy nhất đã cho thấy sự cải thiện đáng kể sau 8 tuần theo dõi. Đánh giá bằng thang đo chuyên biệt trước và sau điều trị cho thấy điểm số cải thiện có ý nghĩa thống kê, nếp nhăn giảm rõ rệt, nhất là nếp gấp vùng mũi-má [79]. Kết quả tương tự như nghiên cứu của Yuksel, cho thấy những cải thiện đáng kể về ngoại hình, bao gồm giảm nếp nhăn rõ rệt, tăng độ săn chắc và giảm tình trạng chảy xệ của da [78].

Khi so sánh với các phương pháp làm đẹp khác, PRP cũng cho thấy tiềm năng điều trị, mang lại những hiệu quả lâm sàng tích cực đồng thời đảm bảo mức độ an toàn cao. Năm 2014, nghiên cứu của Kang và cộng sự đã chứng minh hiệu quả của PRP trong trẻ hóa vùng da quanh mắt cho 20 phụ nữ châu Á, cụ thể là cải thiện nếp nhăn và nâng tông da. So với phương pháp chỉ tiêm mesotherapy, tiêm huyết tương nghèo tiểu cầu (PPP) hay tiêm saline (nước muối sinh lý) thì tiêm huyết tương giàu tiểu cầu (PRP) mang lại hiệu quả hơn và không ghi nhận bất kì tác dụng phụ nào [80].

Bên cạnh đó, PRP cũng có thể kết hợp với các phương pháp điều trị khác giúp mang lại hiệu quả làm đẹp và điều trị lão hóa da tốt hơn. Năm 2017, nghiên cứu của Ulusal trên 94 phụ nữ với các mức độ lão hóa da khác nhau đã sử dụng liệu pháp tiêm PRP kết hợp với axit hyaluronic (HA). Nghiên cứu ghi nhận sự cải thiện đáng kể về nếp nhăn và tông màu da sau lần tiêm thứ hai; và sau liệu trình ba lần tiêm, làn da đã có sự hồi phục, hầu hết các nếp nhăn đã biến mất và da trở nên rạng rỡ hơn [81]. Nghiên cứu của Shin và cộng sự [82] trên 22 phụ nữ Hàn Quốc cho thấy nhóm điều trị bằng cả PRP kết hợp laser có mức độ hài lòng cao hơn, độ đàn hồi da tốt hơn và chỉ số ban đỏ thấp hơn so với nhóm chỉ dùng laser. Kết quả tương tự như nghiên cứu của Hui và cộng sự chỉ ra rằng việc kết hợp PRP với Laser CO_2 Fractional giúp cải thiện hiệu quả tình trạng lão hóa da sau 3 tháng điều trị, đồng thời PRP có khả năng làm giảm các tác dụng phụ thường gặp của Laser CO_2 Fractional như sưng, phù, rát da và mẩn đỏ [83]. Năm 2022 tại Việt Nam, nhóm tác giả Lê Thị Thu Hải [84] ghi nhận rằng cả phương pháp laser CO_2 vi điểm đơn thuần và laser CO_2

vi điểm kết hợp tiêm PRP đều cải thiện rõ rệt tình trạng sẹo lõm do trứng cá ở 32 bệnh nhân mức độ trung bình đến nặng. Tuy nhiên, nhóm điều trị kết hợp cho thấy sự giảm điểm sẹo nhiều hơn và cải thiện hình thái sẹo tốt hơn. Ngoài ra, bệnh nhân ở nhóm này đánh giá mức độ hài lòng cao hơn so với nhóm chỉ sử dụng laser. Các tác dụng phụ quan sát được chủ yếu gồm ban đỏ, phù nề nhẹ và không để lại biến chứng nghiêm trọng. Kết quả nghiên cứu chứng minh rằng việc kết hợp laser CO_2 với PRP là một phương pháp an toàn và mang lại hiệu quả cao trong điều trị sẹo lõm do mụn.

Huyết tương giàu tiểu cầu có thể được ứng dụng trong trẻ hóa da thông quan nhiều phương pháp, bao gồm bôi trực tiếp lên da, tiêm vào lớp dưới da hoặc kết hợp như một liệu pháp hỗ trợ trong các quy trình như laser hay lăn kim [85]. Hiện nay, các nhà nghiên cứu đang phát triển các sản phẩm từ tiểu cầu thế hệ thứ hai và thứ ba cho mục đích thẩm mỹ khuôn mặt. Một nghiên cứu theo dõi trong 3 tháng trên 11 tình nguyện viên được tiêm i-PRF ở vùng má, nếp gấp vùng mũi, má và môi đã ghi nhận sự cải thiện đáng kể về đốm da, cấu trúc da, nếp nhăn, độ đàn hồi và tông màu da [86]. Tuy nhiên, việc ứng dụng lâm sàng các dẫn xuất của PRP vẫn còn hạn chế và cần thêm nhiều nghiên cứu và nỗ lực để mở rộng các ứng dụng lâm sàng của chúng trong tương lai.

Huyết tương giàu tiểu cầu (PRP) được đánh giá là liệu pháp hiệu quả, an toàn với nguy cơ thấp xảy ra biến chứng trong trẻ hóa làn da. Các tác dụng phụ có thể gặp bao gồm đau tại chỗ tiêm, ban đỏ, sưng và bầm tím. Tuy nhiên, một báo cáo ghi nhận trường hợp gây mù lòa sau khi tiêm PRP ở vùng giữa hai lông mày [87]. Bên cạnh tính sẵn có và dễ dàng tiếp cận, quy trình điều chế tối ưu về số lần, tốc độ và thời gian ly tâm vẫn chưa được thống nhất. Sự không đồng nhất trong cách báo cáo quy trình điều chế PRP và việc thiếu các phương pháp đánh giá tiêu chuẩn kết quả, cùng với việc sử dụng PRP đa dạng qua đường bôi và tiêm đã gây khó khăn cho việc đánh giá hiệu quả một cách toàn diện.

4.3. PRP trong điều trị rạn da

Rạn da xảy ra khi collagen và elastin bị đứt gãy, cấu trúc liên kết dưới da bị phá vỡ làm da mất đi độ đàn hồi và hình thành các vết rạn. Vết rạn da có thể xuất hiện ở nhiều vị trí trên cơ thể, nhưng thường gặp nhất ở nam giới là đùi và thắt lưng, còn ở nữ giới là đùi, bắp tay, mông và ngực. Rạn da thường phổ biến và ảnh hưởng đến khoảng 90% phụ nữ mang thai, 70% thiếu nữ và 40% thanh thiếu niên trong độ tuổi dậy thì [88, 89]. Tập luyện thể dục, thể hình quá mức có thể gây rạn da. Bên cạnh đó, rạn da còn có thể là dấu hiệu của các bệnh lý liên quan đến tuyến tụy, tuyến giáp hoặc đái tháo đường do việc sử dụng kéo dài các thuốc chứa corticosteroids gây tăng cân nhanh. Rạn da gây ngứa ngáy, khó chịu, ảnh hưởng tâm lý và khó khăn trong điều trị. Các phương pháp điều trị rạn da hiện nay gồm sử dụng retinoid, axit hyaluronic bôi ngoài da, lột da bằng hóa chất, laser phân đoạn, siêu âm và mài da vi điểm,... nhưng vẫn chưa có bằng chứng rõ ràng về hiệu quả và an toàn [90]. Huyết tương giàu tiểu cầu được xem là phương pháp điều trị rạn da đầy hứa hẹn, dù các thử nghiệm lâm sàng còn hạn chế và các bằng chứng chưa đủ mạnh, nhưng kết quả ban đầu cho thấy tiềm năng của liệu pháp an toàn và ít xâm lấn.

Năm 2013, nghiên cứu của Kim và cộng sự trên 19 phụ nữ bị rạn da cấp độ IV với liệu trình 3 lần tiêm PRP, mỗi lần tiêm cách nhau khoảng 4 tuần. Sau 1 tháng điều trị đã mang lại sự hài lòng cho 63,2% bệnh nhân. Kết thúc điều trị ghi nhận mức độ cải thiện gồm 5,3% xuất sắc, 36,8% rõ rệt, 31,6% trung bình và 26,3% nhẹ. Tất cả bệnh nhân đều gặp phải tình trạng bầm tím nhẹ và tự khỏi sau 3-7 ngày [91].

Nghiên cứu của Gamil và các cộng sự (2016) so sánh hiệu quả của tiêm PRP và sử dụng kem bôi ngoài da tretinoin 0,05% trên 30 bệnh nhân rạn da cấp độ III-V. Các vùng rạn da ở hai bên cơ thể được phân ngẫu nhiên để điều trị bằng PRP (tiêm hàng tháng, tổng số 3 lần) hoặc tretinoin (bôi mỗi tối trong 3 tháng). Cả quan sát viên và bệnh nhân đều đánh giá hiệu quả cải thiện rạn da của PRP tốt hơn so với tretinoin. Tác dụng phụ ghi nhận của PRP là đau khi tiêm (90%) và bầm tím nhẹ (6,7%). Về mặt mô học, sinh thiết da trước và sau tháng điều trị cuối cùng

cho thấy có sự gia tăng bó collagen và sợi elastin nhưng không có sự khác biệt đáng kể giữa hai phương pháp [100]. Trong một nghiên cứu khác của Hodeib và cộng sự đã so sánh hiệu quả của tiêm PRP (vị trí vùng bụng bên phải) và liệu pháp CO_2 (vị trí vùng bụng bên trái) trong điều trị rạn da bụng. Liệu trình gồm 4 lần điều trị, cách nhau 3-4 tuần cho thấy hiệu quả cải thiện đáng kể ở cả hai phương pháp, tuy nhiên không có sự khác biệt giữa chúng. Tác dụng phụ ghi nhận là PRP gây đau trong quá trình tiêm (50%) và bầm tím nhẹ (40%) [101]. Trong một báo cáo lâm sàng và nghiên cứu mô bệnh học trên 68 bệnh nhân được chia ngẫu nhiên thành 3 nhóm điều trị: tiêm PRP, mài da vi điểm, PRP kết hợp với mài da vi điểm. Nhóm nghiên cứu chỉ ra rằng tiêm PRP đơn thuần cho hiệu quả cải thiện tốt hơn so với mài da vi điểm. Hơn nữa, việc kết hợp hai phương pháp này còn mang lại hiệu quả cải thiện tốt hơn, đồng thời rút ngắn thời gian điều trị. Điều đặc biệt là sau 3 tháng điều trị bằng PRP, nhóm nghiên cứu nhận thấy sợi elastin có sự gia tăng về số lượng, chiều dài và độ dày, thậm chí còn tái sắp xếp cấu trúc chặt chẽ hơn [102].

Bảng 1. Vai trò của các chất tăng trưởng trong tiểu cầu

STT	Yếu tố tăng trưởng	Vai trò
1	PDGF [92, 93]	Hoạt hóa đại thực bào; Kích thích quá trình tạo mạch; Thúc đẩy quá trình tăng sinh và hóa hướng động của nguyên bào sợi; Tăng cường tổng hợp collagen; Định hình khung chất nền ngoại bào.
2	VEGF [32, 94]	Thúc đẩy quá trình phân bào và di chuyển của các tế bào nội mô; Kích thích hình thành mạch; Thúc đẩy hóa hướng động của đại thực bào và bạch cầu.
3	EGF [95]	Thúc đẩy tăng sinh và biệt hóa tế bào nội mô; Thúc đẩy sự phát triển của biểu bì; Co rút mô liên kết; Hình thành chất nền ngoại bào.
4	IGF-1 [96]	Kích thích tổng hợp glycoprotein, collagen và các loại protein khác; Thúc đẩy quá trình tăng sinh, biệt hóa và hóa hướng động của tế bào tạo xương, nguyên bào sợi.
5	TGF-ß [97]	Thúc đẩy quá trình hình thành mạch máu; Tăng cường quá trình tăng sinh của nguyên bào sợi, tái tạo biểu mô; Thúc đẩy quá trình sinh tổng hợp collagen loại I và fibronectin; Ức chế sự phân hủy collagen; Ức chế sự hình thành tế bào hủy xương và quá trình tiêu xương.
6	FGF [98]	Thúc đẩy quá trình tăng sinh và biệt hóa nguyên bào sợi, tế bào nội mô; Kích thích sự tăng sinh, di chuyển và biệt hóa của tế bào sừng, tế bào lớp biểu bì; Tái tạo chất nền ngoại bào; Tăng tạo mạch máu.
7	HGF [99]	Kích thích sự tăng sinh của nhiều loại tế bào: tế bào biểu mô, tế bào nội mô và các tế bào của hệ miễn dịch; Thúc đẩy sự di chuyển, tăng sinh và biệt của tế bào sừng, các tế bào lớp biểu bì, từ đó đẩy nhanh quá trình lành vết thương; Kích thích tăng sinh và di chuyển của các tế bào nội mô, hình thành các mạch máu mới.

4.4. PRP trong điều trị rối loạn sắc tố da

Huyết tương giàu tiểu cầu (PRP) đã được ứng dụng trong điều trị nám da, mặc dù đây vẫn là một lĩnh vực cần thêm nhiều nghiên cứu chuyên sâu. Các yếu tố tăng trưởng, ví dụ như TGF-ß1, đã được chứng minh là có khả năng ức chế quá trình sản xuất melanin [103]. Một số báo

cáo cũng ghi nhận những cải thiện tích cực ở bệnh nhân nám da sau khi tiêm PRP [104]. Năm 2019, nghiên cứu của Hofny trên 23 bệnh nhân nám da đã chứng minh PRP có khả năng cải thiện đáng kể diện tích và mức độ nghiêm trọng của nám da. Nghiên cứu này cũng chỉ ra rằng kỹ thuật lăn kim và tiêm vi điểm PRP mang lại hiệu quả tương đương trong điều trị nám [105].

Điều trị bạch biến (vitiligo) là một thách thức và các liệu pháp đơn lẻ hoặc kết hợp được áp dụng nhằm ngăn chặn bệnh tiến triển và thúc đẩy quá trình tái tạo sắc tố. Ghép tế bào biểu bì không nuôi cấy (NCES) là một phương pháp phẫu thuật đầy hứa hẹn để điều trị bệnh bạch biến ổn định bằng cách chuyển các tế bào sản xuất sắc tố khỏe mạnh đến vùng da bị ảnh hưởng, giúp tái tạo sắc tố một cách tự nhiên. Bên cạnh đó, một số tác giả đã chỉ ra rằng PRP chứa nồng độ cao các yếu tố tăng trưởng có khả năng kích thích tăng sinh tế bào melanocyte và tái tạo sắc tố ở các vùng da bạch biến [40]. Một nghiên cứu mù đôi ngẫu nhiên trên 21 bệnh nhân bạch biến cho thấy NCES trộn với PRP, sau đó ghép tự thân mang lại hiệu quả tái tạo sắc tố và sự hài lòng của bệnh nhân cao hơn đáng kể so với NCES trộn với dung dịch đệm phosphate (PBS) [106]. Một nghiên cứu khác cũng cho kết quả tương tự, khi việc kết hợp PRP và laser CO_2 mang lại hiệu quả tái tạo sắc tố cao hơn so với việc sử dụng riêng lẻ từng phương pháp [107]. Mặc dù PRP có tiềm năng trong điều trị bạch biến, nhưng các bằng chứng hiện tại còn sơ bộ và cần được chứng minh thêm bằng các nghiên cứu chuyên sâu hơn.

4.5. PRP trong điều trị rụng tóc

Chu kỳ nang tóc đóng vai trò quan trọng trong việc điều hòa sự phát triển của tóc, trải qua các giai đoạn gồm hoạt động (anagen), thoái hóa (catagen) và nghỉ ngơi (telogen). Nhiều yếu tố tăng trưởng tham gia vào điều chỉnh chu kỳ nang tóc, kiểm soát giai đoạn anagen và thúc đẩy catagen hoặc telogen [108].

Năm 2006, một trong những nghiên cứu tiên phong ứng dụng PRP điều trị các bệnh lý về tóc là của Uebel và các cộng sự; trong đó nhóm tác giả đã tiến hành thử nghiệm cho bệnh nhân phẫu thuật cấy tóc [109]. Nhóm nghiên cứu nhận thấy việc nhúng các đơn vị nang tóc vào PRP trước khi cấy ghép có thể kích thích tăng trưởng và mật độ tóc. Các yếu tố tăng trưởng có trong PRP có thể tác động lên nhú bì của nang tóc, kích thích quá trình tái tạo mạch và thúc đẩy chuyển sang giai đoạn anagen. Mặc dù cơ chế tác động chính xác của PRP lên nang tóc vẫn chưa rõ, nhưng nhóm nghiên cứu của Li [110] quan sát thấy sự gia tăng tiết các yếu tố tăng trưởng nang tóc và ß-catenin, khiến nang tóc tăng sinh và kích hoạt các con đường tín hiệu kinase ngoại bào. Nghiên cứu cũng chỉ ra khi tiêm PRP trên chuột giúp đẩy nhanh quá trình chuyển từ telogen sang anagen hơn so với nhóm đối chứng. Trong một nghiên cứu thí điểm, Kang và cộng sự đã gợi ý rằng lợi ích tiềm năng của việc tiêm chế phẩm PRP giữa các nang tóc trong điều trị rụng tóc ở cả nam và nữ có thể là do tác dụng tạo mạch của chúng [111].

Một thử nghiệm lâm sàng ngẫu nhiên mù đôi thực hiện trên 45 bệnh nhân bị rụng tóc từng mảng (Alopecia Areata – AA) để đánh giá hiệu quả điều trị của PRP [112]. Bệnh nhân được chia thành ba nhóm điều trị (PRP, triamcinolone, nước muối sinh lý), mỗi nhóm được tiêm trực tiếp vào vùng tổn thương trên một nửa da đầu, nửa da đầu còn lại dùng làm đối chứng. Kết quả sau 12 tháng điều trị cho thấy, 60% bệnh nhân điều trị bằng PRP cho tỉ lệ giảm hoàn toàn rụng tóc, cao hơn đáng kể so với 27% ở nhóm điều trị bằng triamcinolone. Mặc dù, rụng tóc từng mảng có khả năng tự phục hồi theo thời gian, gây thách thức cho việc đánh giá dài hạn; tuy nhiên, những kết quả ban đầu này cho thấy PRP là một trong những phương pháp điều trị đầy triển vọng.

Các nghiên cứu ứng dụng PRP trong điều trị rụng tóc nội tiết tố (Androgenetic Alopecia – AGA) thường có quy mô nhỏ và chưa được kiểm soát tốt. Năm 2014, nhóm nghiên cứu của Schiavone báo cáo kết quả trên 64 bệnh nhân nam bị rụng tóc AGA đã sử dụng PRP giàu thành phần bạch cầu, với hai lần tiêm và mỗi lần cách nhau ba tháng. Kết quả đánh giá dựa trên hình ảnh trước và sau điều trị cho thấy, 62/64 bệnh nhân có cải thiện về ngoại hình [113]. Một nghiên cứu khác thực hiện trên 10 bệnh nhân nam giới bị rụng tóc AGA đã tiến hành tiêm PRP và so sánh với vùng da đầu khác tiêm giả dược

[114]. Liệu trình gồm ba lần tiêm trong ba tháng, kết quả đánh giá sau 14 tuần cho thấy mật độ tóc trưởng thành tăng trung bình từ 142,7 lên 169,8 sợi/cm^2. Tuy nhiên, không có thông tin rõ ràng về việc đánh giá viên hay thông tin nghiên cứu được làm mù tại thời điểm điều trị và đánh giá. Kết quả tương tự như công bố của Gkini thực hiện nghiên cứu không có đối chứng, không được làm mù trên 22 bệnh nhân (20 nam, 2 nữ) cũng ghi nhận sự tăng tổng mật độ tóc từ 143,1 lên 170,7 sợi/cm^2 sau ba tháng điều trị [115].

So sánh hiệu quả của liệu pháp PRP với các phương pháp điều trị rụng tóc khác như thuốc bôi tại chỗ (Minoxidil, Finasteride) hay liệu pháp tế bào gốc (AD-MSC), 84% các nghiên cứu cho thấy PRP mang lại kết quả tích cực. Trong các báo cáo, 50% chứng minh sự cải thiện rõ rệt và 34% ghi nhận sự gia tăng về mật độ và độ dày của tóc [116].

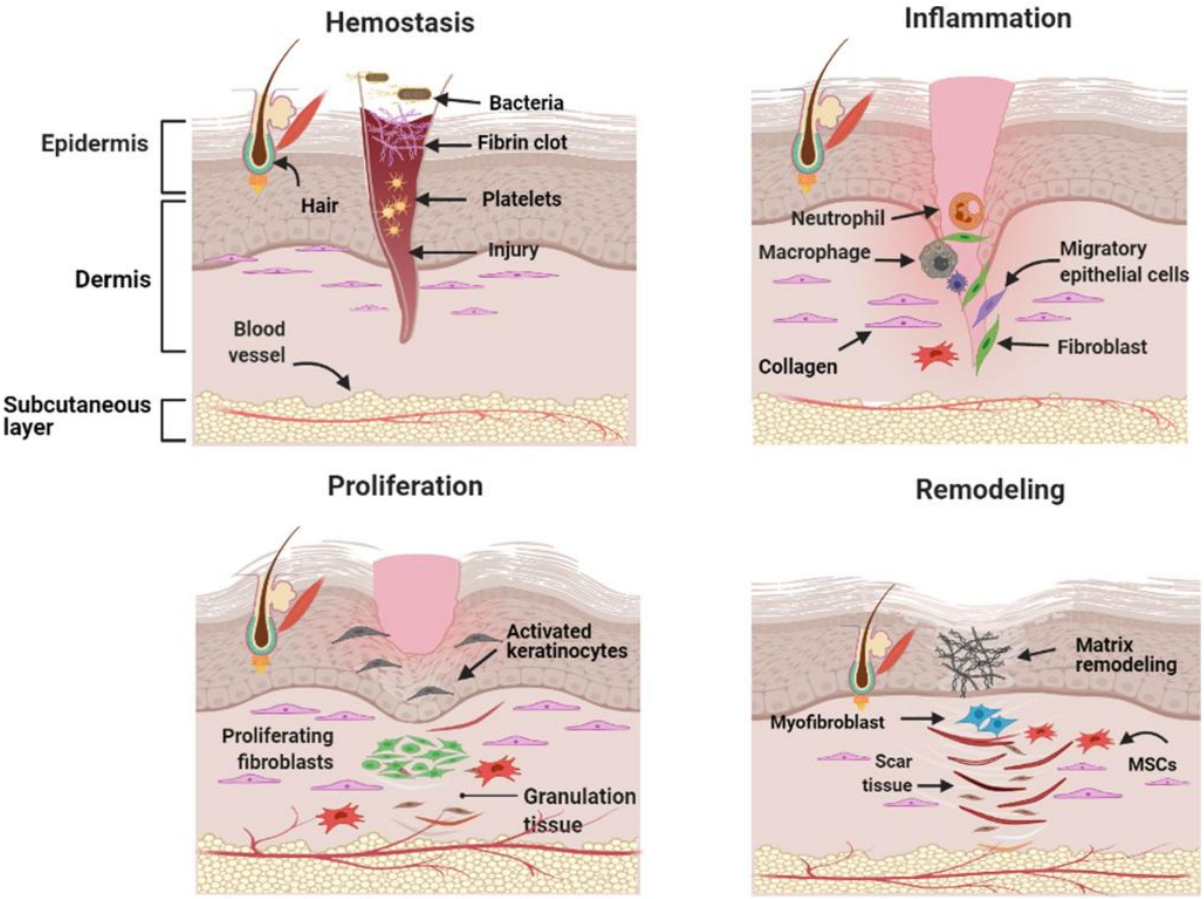

Hình 1. Các giai đoạn của quá trình chữa lành vết thương trên da [117].
(Quá trình bắt đầu với giai đoạn cầm máu, vị trí mất máu được ngăn chặn bởi nút tiểu cầu và sự hình thành ma trận fibrin. Giai đoạn viêm, bạch cầu trung tính giúp loại bỏ các mảnh vụn tế bào chết và ngăn sự nhiễm trùng thêm. Các bạch cầu đơn nhân biệt hóa thành đại thực bào để loại bỏ các tế bào chết và bạch cầu trung tính còn sót lại xung quanh khu vực bị thương. Trong giai đoạn tăng sinh, nhiều chuỗi phản ứng diễn ra như các tế bào keratinocyte di chuyển để bịt kín vết thương; quá trình tạo mạch bắt đầu để hình thành các mạch máu mới; nguyên bào sợi kích hoạt sự hình thành tạo mô hạt. Cuối cùng, nguyên bào sợi, mạch máu, tế bào gốc trung mô kích hoạt quá trình tái tạo mô, dẫn đến việc đóng kín hoàn toàn vết thương).

5. Những ưu điểm và hạn chế của liệu pháp PRP

PRP là sản phẩm của máu tự thân nên an toàn, giảm thiểu tối đa việc lây truyền các bệnh truyền nhiễm như viêm gan B,C hay HIV. Các bằng chứng lâm sàng đã chỉ ra PRP rất hiếm gặp các tác dụng phụ; đau hay nhiễm trùng thứ phát tại vị trí tiêm có thể tránh được bằng các biện pháp phòng ngừa thích hợp. Một số lo ngại về an toàn khi sử dụng thrombin bò dùng để hoạt hóa PRP có thể lây truyền bệnh bò điên (Creutzfeld-Jacob), nhưng một số tác giả đã bác bỏ điều này và khẳng định rằng prion vector chỉ được tìm thấy trong mô thần kinh của gia súc, trong khi đó thrombin được phân lập hoàn toàn từ máu và được xử lý bởi nhiệt [11]. Một số báo cáo về tình trạng chảy máu sau phẫu thuật do thiếu hụt yếu tố V gây ra bởi thrombin bò đã làm giảm lựa chọn liệu pháp PRP trong điều trị. Tuy nhiên, việc sử dụng $CaCl_2$ làm chất hoạt hóa thay cho thrombin sẽ loại bỏ hoàn toàn những rủi ro này [118, 119].

Công nghệ PRP hoạt động dựa trên tiểu cầu, đòi hỏi kỹ thuật cao trong phân tách máu và điều kiện môi trường vô trùng nghiêm ngặt. Quá trình điều chế PRP phải được thực hiện một cách an toàn bởi có chuyên gia y tế có trình độ chuyên môn và đào tạo kỹ thuật truyền máu. Tuy nhiên, nhiều cơ sở không đủ điều kiện và trình độ chuyên môn, các thẩm mỹ viện đã tự ý mua ống nghiệm và máy ly tâm để thực hiện điều chế PRP, dẫn đến nhiều rủi ro. Các vấn đề an toàn phát sinh bao gồm môi trường có đảm bảo vô trùng không, có chất nào được thêm vào không, người thực hiện có phải nhân viên y tế không. Hơn nữa, nhiều thiết bị mang tính thử nghiệm và không được phép dùng trong y tế. Việc xác định bệnh nhân phù hợp với liệu pháp PRP bởi các cơ sở thẩm mỹ không chính thống cũng là thách thức lớn.

Trong một số quy trình điều chế PRP cần thực hiện ly tâm lần thứ hai, điều này đòi hỏi kỹ thuật thủ công rất cao. Nếu PRP bị nhiễm khuẩn trong quá trình này thì việc tiêm vào cơ thể người có thể gây nhiễm trùng. Về lý thuyết, nếu PRP được xử lý trong vô trùng sẽ an toàn nhưng vẫn có những lo ngại về quá trình ly tâm hay hoạt hóa sản phẩm ảnh hưởng đến chất lượng PRP. Theo báo cáo của DeLong, PRP chỉ đạt hiệu quả điều trị khi nồng độ tiểu cầu cao và đủ lượng. Nếu hàm lượng tiểu cầu quá thấp sẽ không mang lại hiệu quả, ngược lại, lượng tiểu cầu quá cao có thể gây ức chế ngược [17].

Mặc dù các nghiên cứu lâm sàng đã chứng minh PRP mang lại nhiều lợi ích về thẩm mỹ và điều trị một số bệnh rối loạn da liễu, nhưng cần có thêm những dữ liệu khoa học đáng tin cậy để giải thích cơ chế hoạt động ở cấp độ tế bào và phân tử giúp làm sáng tỏ sự phức tạp của quá trình phục hồi và tái tạo. Trong tương lai, để phát triển liệu pháp PRP, chúng ta cần ưu tiên thực hiện các thử nghiệm lâm sàng ngẫu nhiên, có đối chứng và cơ mẫu lớn hơn nữa để củng cố cơ sở khoa học. Hầu hết các nghiên cứu hiện tại còn hạn chế do cỡ mẫu nhỏ, chưa thống nhất quy trình thực hiện và tiêu chí đánh giá kết quả cũng như thời gian theo dõi ngắn. Hơn nữa, nhiều bệnh da liễu mạn tính đòi hỏi điều trị lâu dài, đi kèm với thách thức về tác dụng phụ, đáp ứng kém và nguy cơ tái phát cao [120]. Bên cạnh đó, sự khác biệt trong quá trình chuẩn bị, thành phần và nồng độ của các sản phẩm tiểu cầu đang gây khó khăn cho việc thiết lập các tiêu chuẩn so sánh. Sự khác biệt giữa các nghiên cứu có thể do sự khác nhau trong quy trình thu mẫu, điều chế, hoạt hóa và sử dụng PRP. Do đó, việc hiểu rõ cơ chế tác động của PRP, những hiệu quả đi kèm với tác dụng phụ lâu dài và quy trình chuẩn trong điều chế sản phẩm là rất quan trọng. Do đó, cần thực hiện các nghiên cứu sâu hơn về các cơ chế hoạt động của PRP và liên hệ với cơ chế bệnh sinh của các bệnh rối loạn da liễu có thể giúp mở rộng phạm vi ứng dụng và các khuyến nghị cho liệu pháp PRP.

6. Xu hướng và triển vọng

Trong những năm gần đây, huyết tương giàu tiểu cầu (PRP) đã thu hút sự quan tâm đáng kể như một liệu pháp sinh học đầy tiềm năng trong lĩnh vực y học tái tạo nhờ chứa hàm lượng cao các yếu tố tăng trưởng và cytokine có nguồn gốc tự thân. Các thành phần này không chỉ đóng vai trò kích thích quá trình tái tạo mạch, tăng sinh nguyên bào sợi, mà còn điều hòa vi môi trường

viêm, tạo điều kiệ thuận lợi cho quá trình tái cấu trúc mô, chất nền ngoại bào và phục hồi tổn thương [121]. Ngoài ra, PRP còn có khả năng hoạt hóa và huy động tế bào gốc tại chỗ, góp phần thúc đẩy cơ chế tái tạo nội sinh [122]. Hiện nay, liệu pháp PRP không chỉ giới hạn trong da liễu thẩm mỹ (trẻ hóa da, điều trị vết thương mạn tính, rụng tóc,…) mà còn mở rộng sang nhiều chuyên ngành khác như cơ xương khớp, sản phụ khoa, nha khoa và phẫu thuật chỉnh hình [3].

Trong tương lai, ứng dụng PRP có xu hướng hướng tới cá thể hóa điều trị, với khả năng điều chỉnh các thông số như quy trình ly tâm, nồng độ tiểu cầu, thành phần bạch cầu và phương pháp hoạt hóa nhằm phù hợp với từng tình trạng bệnh lý cụ thể. Bên cạnh đó, các nghiên cứu gần đây cho thấy việc kết hợp PRP với những kỹ thuật tái tạo mô tiên tiến như laser CO2 vi điểm, lăn kim, tế bào gốc trung mô,… mang lại hiệu quả cải thiện chất lượng da và thúc đẩy quá trình phục hồi mô [84].

Với đặc tính an toàn, hiệu quả và khả năng ứng dụng đa dạng trong nhiều lĩnh vực y sinh học khác nhau, PRP được kỳ vọng sẽ trở thành một trong những liệu pháp sinh học chủ chốt của y học tái tạo trong tương lai. Tuy nhiên, để PRP trở thành liệu pháp chuẩn mực trong lâm sàng, cần thực hiện các thử nghiệm ngẫu nhiên có đối chứng với cỡ mẫu đủ lớn, đồng thời tiến hành chuẩn hóa quy trình thu nhận, xử lý và ứng dụng PRP nhằm đảm bảo tính nhất quán và độ tin cậy của kết quả điều trị.

7. Kết luận

Liệu pháp huyết tương giàu tiểu cầu (PRP) ngày càng được ứng dụng rộng rãi trong nhiều lĩnh vực y sinh học khác nhau; mang lại hi vọng cho những bệnh nhân không đáp ứng với các phương pháp điều trị thông thường. Các bằng chứng hiện tại cho thấy PRP mang lại nhiều hiệu quả tích cực trong điều trị rụng tóc, làm lành vết thương, cải thiện sẹo và trẻ hóa làn da. Mặc dù, cơ chế tác động của PRP trong các bệnh về sắc tố da như nám hay bạch biến vẫn chưa được hiểu rõ hoàn toàn và còn nhiều tranh luận, nhưng tiềm năng nghiên cứu và ứng dụng PRP trong điều trị các bệnh lý khác có biểu hiện lâm sàng tương tự vẫn rất lớn. Trong tương lai, các hướng nghiên cứu đánh giá hiệu quả của PRP trong các bệnh tự miễn, bệnh viêm móng hay các lĩnh vực y học tái tạo là rất cần thiết. Việc tiếp tục khám phá tiềm năng của liệu pháp này giúp xây dựng các phác đồ điều trị dựa trên bằng chứng khoa học vững chắc, từ đó đưa PRP trở thành lựa chọn điều trị đáng tin cậy.

Trong lĩnh vực da liễu và y học thẩm mỹ, PRP là một trong những phương pháp điều trị đầy triển vọng với tiềm năng mang lại hiệu quả vượt trội. PRP có thể được ứng dụng độc lập hoặc kết hợp với các liệu pháp khác để tăng cường hiệu quả, thúc đẩy quá trình chữa lành vết thương và tái tạo mô. Đặc biệt, với tính sẵn có và chi phí hợp lý, liệu pháp PRP còn có khả năng trở thành lựa chọn thay thế cho các phương pháp điều trị truyền thống khác.

Tài liệu tham khảo

[1] I. Andiam, M. Abate, Platelet-rich Plasma: Underlying Biology and Clinical Correlates, Regen Med, Vol. 8, No. 5, 2013, pp. 645-658, http://doi.org/10.2217/rme.13.59.

[2] S. Gupta, A. Paliczak, D. Delgado, Evidence-based Indications of Platelet-rich Plasma Therapy, Expert Rev Hematol, Vol. 14, No. 1, 2021, pp. 97-108, http://doi.org/10.1080/17474086.2021.1860002.

[3] R. Alves, R. Grimalt, A Review of Platelet-rich Plasma: History, Biology, Mechanism of Action, and Classification, Skin Appendage Disord, Vol. 4, No. 1, 2018, pp. 18-24, http://doi.org/10.1159/000477353.

[4] D. H. Kim et al., Can Platelet-rich Plasma Be Used for Skin Rejuvenation? Evaluation of Effects of Platelet-rich Plasma on Human Dermal Fibroblast, Ann Dermatol, Vol. 23, No. 4, 2011, pp. 424-431, http://doi.org/10.5021/ad.2011.23.4.424.

[5] R. E. Marx, E. R. Carlson, R. M. Eichstaedt, S. R. Schimmele, J. E. Strauss, K. R. Georgeff, Platelet-rich plasma: Growth factor enhancement for bone grafts, Oral Surg Oral Med Oral Pathol Oral Radiol Endod,Vol. 85, No. 6, 1998, pp. 638-646, http://doi.org/10.1016/s1079-2104(98)90029-4.

[6] T. T. Pham, T. M. Nguyen, T. N. H. Nguyen, T. H. Mai, D. T. Nguyen, Applications of Platelet-rich Plasma in the Treatment of Musculoskeletal Injuries, VNU Journal of Science: Medical and

Pharmaceutical Sciences, Vol. 39, No. 3, 2023, pp. 29-45, https://doi.org/10.25073/2588-1132/vnumps.4494.

[7] C. White, A. Brahs, D. Dorton, K. Witfill, Platelet-Rich Plasma: A Comprehensive Review of Emerging Applications in Medical and Aesthetic Dermatology, J Clin Aesthet Dermatol, Vol. 14, No. 11, 2021, pp. 44-57.

[8] G. M. Angeliki, K. A. Efstratios, R. Dimitris, K. Konstantinos, Platelet-rich Plasma as a Potential Treatment for Noncicatricial Alopecias, Int J Trichology, Vol. 7, No. 2, 2015, pp. 54-63, http://doi.org/10.4103/0974-7753.160098.

[9] N. Maddheshiya, A. Srivastava, V. Rastogi, A. Shekhar, N. Sah, A. Kumar, Platelet-rich Plasma Protein as a Therapeutic Regimen for Oral Lichen Planus: An Evidence-Based Systematic Review, Natl J Maxillofac Surg,Vol. 14, No. 1, 2023, pp. 22-26, http://doi.org/10.4103/njms.njms_504_21.

[10] P. E. J. van der Meijden and J. W. M. Heemskerk, Platelet Biology and Functions: New Concepts and Clinical Perspectives, Nat Rev Cardiol, Vol. 16, No. 3, 2019, pp. 166-179, http://doi.org/10.1038/s41569-018-0110-0.

[11] R. E. Marx, Platelet-rich Plasma: Evidence to Support Its Use, J Oral Maxillofac Surg, Vol. 62, No. 4, 2004, pp. 489-496, http://doi.org/10.1016/j.joms.2003.12.003.

[12] D. M. Dohan Ehrenfest, I. Andia, M. A. Zumstein, C. Q. Zhang, N. R. Pinto, T. Bielecki, Classification of Platelet Concentrates (Platelet-rich Plasma-PRP, Platelet-rich Fibrin-PRF) for Topical and Infiltrative Use in Orthopedic and Sports Medicine: Current Consensus, Clinical Implications and Perspectives, Muscles Ligaments Tendons J, Vol. 4, No. 1, 2014, pp. 3-9.

[13] M. N. Popescu et al., Autologous Platelet-rich Plasma Efficacy in the Field of Regenerative Medicine: Product and Quality Control, Biomed Res Int, Vol. 2021, 2021, pp. 4672959, http://doi.org/10.1155/2021/4672959.

[14] S. Akbarzadeh, M. B. McKenzie, M. M. Rahman, H. Cleland, Allogeneic Platelet-rich Plasma: Is It Safe and Effective for Wound Repair?, Eur Surg Res, Vol. 62, No. 1, 2021, pp. 1-9, http://doi.org/10.1159/000514223.

[15] S. T. Chen et al., Xenogeneic Platelet-rich Plasma Lotion for Preventing Acute Radiation Dermatitis in Patients with Breast Cancer Undergoing Radiotherapy: An Open-label, Randomized Controlled Trial, JPRAS Open, Vol. 43, 2025, pp. 271-279, http://doi.org/10.1016/j.jpra.2024.11.017.

[16] D. M. Dohan Ehrenfest, L. Rasmusson, T. Albrektsson, Classification of Platelet Concentrates: from Pure Platelet-Rich Plasma (P-PRP) to Leucocyte- and Platelet-rich Fibrin (L-PRF), Trends Biotechnol, Vol. 27, No. 3, 2009, pp. 158-167, http://doi.org/10.1016/j.tibtech.2008.11.009.

[17] J. M. D. Long, R. P. Russell, A. D. Mazzocca, Platelet-rich Plasma: the PAW Classification System, Arthroscopy. Vol. 28, No. 7, 2012, pp. 998-1009, http://doi.org/10.1016/j.arthro.2012.04.148.

[18] A. Lubkowska, B. Dolegowska, G. Banfi, Growth Factor Content in PRP and Their Applicability in Medicine, J Biol Regul Homeost Agents,Vol. 26, No. 2, Suppl 1, 2012, pp. 3S-22S.

[19] R. Dhurat, M. Sukesh, Principles and Methods of Preparation of Platelet-rich Plasma: A Review and Author's Perspective, J Cutan Aesthet Surg, Vol. 7, No. 4, 2014, pp. 189-197, http://doi.org/10.4103/0974-2077.150734.

[20] S. A. Eming, P. Martin, and M. Tomic-Canic, Wound Repair and Regeneration: Mechanisms, Signaling, and Translation, Sci Transl Med, Vol. 6, No. 265, 2014, pp. 265sr6, http://doi.org/10.1126/scitranslmed.3009337.

[21] R. Agresti et al., Wound Healing Fluid Reflects the Inflammatory Nature and Aggressiveness of Breast Tumors, Cells, Vol. 8, No. 2, 2019, http://doi.org/10.3390/cells8020181.

[22] S. Guo, L. A. Dipietro, Factors Affecting Wound Healing, J Dent Res, Vol. 89, No. 3, 2010, pp. 219-229, http://doi.org/10.1177/0022034509359125.

[23] U. Riedel, E. Schussler, D. Hartel, A. Keiler, S. Nestoris, H. Stege, Wound Treatment in Diabetes Patients and Diabetic Foot Ulcers, Hautarzt, Vol. 71, No. 11, 2020, pp. 835-842, http://doi.org/10.1007/s00105-020-04699-9.

[24] D. Leaper, O. Assadian, C. E. Edmiston, Approach to chronic Wound Infections, Br J Dermatol, Vol. 173, No. 2, 2015, pp. 351-358, http://doi.org/10.1111/bjd.13677.

[25] T. Boeringer, L. J. Gould, P. Koria, Protease-Resistant Growth Factor Formulations for the Healing of Chronic Wounds, Adv Wound Care (New Rochelle), Vol. 9, No. 11, 2020, pp. 612-622, http://doi.org/10.1089/wound.2019.1043.

[26] M. D. Lynch, S. Bashir, Applications of Platelet-rich Plasma In Dermatology: A Critical Appraisal of the Literature, J Dermatolog Treat, Vol. 27, No. 3, 2016, pp. 285-289, http://doi.org/10.3109/09546634.2015.1094178.

[27] Z. Wang et al., Essential Roles for Platelets During Neutrophil-dependent or Lymphocyte-mediated Defense Against Bacterial Pathogens, Blood Coagul Fibrinolysis, Vol. 27, No. 6, 2016, pp. 667-672, http://doi.org/10.1097/MBC.0000000000000455.

[28] P. Everts, K. Onishi, P. Jayaram, J. F. Lana, K. Mautner, Platelet-rich Plasma: New Performance Understandings and Therapeutic Considerations in 2020, Int J Mol Sci, Vol. 21, No. 20, 2020, http://doi.org/10.3390/ijms21207794.

[29] A. R. Attili et al., Antibacterial Properties of Canine Platelet-rich Plasma and Other Non-Transfusional Hemo-Components: An in vitro Study, Front Vet Sci, Vol. 8, 2021, pp. 746809, http://doi.org/10.3389/fvets.2021.746809.

[30] O. J. Smith, A. Wicaksana, D. Davidson, D. Spratt, A. Mosahebi, An Evaluation of the Bacteriostatic Effect of Platelet-Rich Plasma, Int Wound J, Vol. 18, No. 4, 2021, pp. 448-456, http://doi.org/10.1111/iwj.13545.

[31] N. Laurens, P. Koolwijk, M. P. D Maat, Fibrin Structure And Wound Healing, J Thromb Haemost, Vol. 4, No. 5, 2006, pp. 932-939, http://doi.org/10.1111/j.1538-7836.2006.01861.x.

[32] P. Bao, A. Kodra, M. T. Canic, M. S. Golinko, H. P. Ehrlich, H. Brem, The Role of Vascular Endothelial Growth Factor In Wound Healing, J Surg Res, Vol. 153, No. 2, 2009, pp. 347-58, http://doi.org/10.1016/j.jss.2008.04.023.

[33] T. V. Grigore, C. Cozma, Platelet-rich Plasma As A Site-targeted Approach in Wound Healing: A Molecular Perspective, Discoveries (Craiova), Vol. 6, No. 4, 2018, pp. e87, http://doi.org/10.15190/d.2018.8.

[34] Y. Xu et al., Platelet-Rich Plasma-derived Exosomal USP15 Promotes Cutaneous Wound Healing via Deubiquitinating EIF4A1, Oxid Med Cell Longev, Vol. 2021, 2021, pp. 674809, http://doi.org/10.1155/2021/9674809.

[35] J. S. Duffield, M. Lupher, V. J. Thannickal, T. A. Wynn, Host Responses in Tissue Repair and Fibrosis, Annu Rev Pathol. Vol. 8, 2013, pp. 241-276, http://doi.org/10.1146/annurev-pathol-020712-163930.

[36] C. L. Baum, C. J. Arpey, Normal Cutaneous Wound Healing: Clinical Correlation with Cellular and Molecular Events, Dermatol Surg, Vol. 31, No. 6, 2005, pp. 674-86, http://doi.org/10.1111/j.1524-4725.2005.31612.

[37] C. Kang, D. Lu, Combined Effect of Microneedling and Platelet-Rich Plasma for the Treatment of Acne Scars: A Meta-Analysis, Front Med (Lausanne), Vol. 8, 2021, pp. 788754, http://doi.org/10.3389/fmed.2021.788754.

[38] B. Hersant et al., Synergistic Effects of Autologous Platelet-rich Plasma and Hyaluronic Acid Injections on Facial Skin Rejuvenation, Aesthet Surg J. Vol. 41, No. 7, 2021, pp. NP854-NP865, http://doi.org/10.1093/asj/sjab061.

[39] L. Majewska, J. Kijowski, K. Dorosz, Effect of Patient Age on Platelet-rich Plasma (PRP) and Fibrin Treatments for Skin Density and Thickness: A Single-center Ultrasound Study, Life (Basel), Vol. 15, No. 2, 2025, http://doi.org/10.3390/life15020308.

[40] O. K. Abuaf, H. Yildiz, H. Baloglu, M. E. Bilgili, H. A. Simsek, B. Dogan, Histologic Evidence of New Collagen Formulation Using Platelet Rich Plasma in Skin Rejuvenation: A Prospective Controlled Clinical Study, Ann Dermatol. Vol. 28, No. 6, 2016, pp. 718-724, http://doi.org/10.5021/ad.2016.28.6.718.

[41] L. C. D. Sa et al., Photoaging Skin Therapy with PRP and ADSC: A Comparative Study, Stem Cells Int, Vol. 2020, 2020, pp. 2032359, http://doi.org/10.1155/2020/2032359.

[42] H. Nosrati, M. Khodaei, Z. Alizadeh, M. B. Dehkordi, Cationic, Anionic and Neutral Polysaccharides for Skin Tissue Engineering and Wound Healing Applications, Int J Biol Macromol, Vol. 192, 2021, pp. 298-322, http://doi.org/10.1016/j.ijbiomac.2021.10.013.

[43] D. Jones, Pressure Ulcer Prevention in the Community Setting, Nurs Stand, Vol. 28, No. 3, 2013, pp. 47-55, http://doi.org/10.7748/ns2013.09.28.3.47.e7660.

[44] S. V. Agale, Chronic Leg Ulcers: Epidemiology, Aetiopathogenesis, and Management, Ulcers, Vol. 2013, pp. 1-9, https://doi.org/10.1155/2013/413604.

[45] N. Greer et al., in Advanced Wound Care Therapies for Non-healing Diabetic, Venous, and Arterial Ulcers: A Systematic Review VA Evidence-based Synthesis Program Reports, Washington (DC), 2012.

[46] S. Bhanot, J. C. Alex, Current Applications of Platelet Gels in Facial Plastic Surgery, Facial Plast Surg, Vol. 18, No. 1, 2002, pp. 27-33, http://doi.org/10.1055/s-2002-19824.

[47] N. Papanas, E. Maltezos, Becaplermin Gel in the Treatment of Diabetic Neuropathic Foot Ulcers, Clin Interv Aging, Vol. 3, No. 2, 2008, pp. 233-240, http://doi.org/10.2147/cia.s1106.

[48] A. P. Veith, K. Henderson, A. Spencer, A. D. Sligar, A. B. Baker, Therapeutic Strategies for

Enhancing Angiogenesis in Wound Healing, Adv Drug Deliv Rev, Vol. 146, 2019, pp. 97-125, http://doi.org/10.1016/j.addr.2018.09.010.

[49] J. M. Smiell, T. J. Wieman, D. L. Steed, B. H. Perry, A. R. Sampson, B. H. Schwab, Efficacy and Safety of Becaplermin (Recombinant Human Platelet-derived Growth Factor-BB) in Patients with Nonhealing, Lower Extremity Diabetic Ulcers: A Combined Analysis of Four Randomized Studies, Wound Repair Regen, Vol. 7, No. 5, 1999, pp. 335-346, http://doi.org/10.1046/j.1524-475x.1999.00335.x.

[50] K. M. San Sebastian et al., Efficacy and Safety of Autologous Platelet Rich Plasma for the Treatment of Vascular Ulcers in Primary Care: Phase III Study, BMC Fam Pract, Vol. 15, 2014, pp. 211, http://doi.org/10.1186/s12875-014-0211-8.

[51] M. Suthar, S. Gupta, S. Bukhari, V. Ponemone, Treatment of Chronic Non-healing Ulcers Using Autologous Platelet Rich Plasma: A Case Series, J Biomed Sci, Vol. 24, No. 1, 2017, pp. 16, http://doi.org/10.1186/s12929-017-0324-1.

[52] M. J. Carter, C. P. Fylling, L. K. Parnell, Use of Platelet Rich Plasma Gel on Wound Healing: A Systematic Review and Meta-analysis, Eplasty, Vol. 11, 2011, pp. e38.

[53] D. R. Knighton, K. F. Ciresi, V. D. Fiegel, L. L. Austin, E. L. Butler, Classification and Treatment of Chronic Nonhealing Wounds, Successful Treatment with Autologous Platelet-Derived Wound Healing Factors (PDWHF), Ann Surg, Vol. 204, No. 3, 1986, pp. 322-330, http://doi.org/10.1097/00000658-198609000-00011.

[54] D. R. Knighton, K. Ciresi, V. D. Fiegel, S. Schumerth, E. Butler, F. Cerra, Stimulation of Repair in Chronic, Nonhealing, Cutaneous Ulcers Using Platelet-derived Wound Healing Formula, Surg Gynecol Obstet, Vol. 170, No. 1, 1990, pp. 56-60.

[55] J. Dai, C. Jiang, Y. Sun, a H. Chen, Autologous Platelet-rich Plasma Treatment for Patients with Diabetic Foot Ulcers: A Meta-Analysis of Randomized Studies, J Diabetes Complications, Vol. 34, No. 8, 2020, pp. 107611, http://doi.org/10.1016/j.jdiacomp.2020.107611.

[56] G. Singh, D. Borah, G. Khanna, S. Jain, Efficacy of Local Autologous Platelet-Rich Plasma in the Treatment of Pressure Ulcer in Spinal Cord Injury Patients, Cureus., Vol. 13, No. 10, 2021, pp. e18668, http://doi.org/10.7759/cureus.18668.

[57] E. Anitua et al., Effectiveness of Autologous Preparation Rich in Growth Factors for the Treatment of Chronic Cutaneous Ulcers, J Biomed Mater Res B Appl Biomater., Vol. 84, No. 2, 2008, pp. 415-421, http://doi.org/10.1002/jbm.b.30886.

[58] J. R. Torrecillas, E. D. L. Bertos, O. G. Martinez, L. D. Rodriguez, C. Ruiz, Use of Platelet-rich Plasma to Treat Pressure Ulcers: A Case Study, J Wound Ostomy Continence Nurs, Vol. 40, No. 2, 2013, pp. 198-202, http://doi.org/10.1097/WON.0b013e318280018c.

[59] S. Sarvajnamurthy, S. Suryanarayan, L. Budamakuntala, D. H. Suresh, Autologous Platelet Rich Plasma in Chronic Venous Ulcers: Study of 17 Cases, J Cutan Aesthet Surg, Vol. 6, No. 2, 2013, pp. 97-99, http://doi.org/10.4103/0974-2077.112671.

[60] N. T. Nguyen, T. N. T. Nguyen, T. D. Nguyen, Autologous PRP therapy and Changes of Topical Biological Markers (EGF, VEGF and MMP12) of Chronic Wounds, Vietnam Medical Journal, Vol. 506, No. 1-2, 2021, https://doi.org/10.51298/vmj.v506i1-2.973.

[61] K. M. Lacci, A. Dardik, Platelet-rich Plasma: Support fFor Its Use in Wound Healing, Yale J Biol Med., Vol. 83, No. 1, 2010, pp. 1-9.

[62] K. H. Jeong, M. K. Shin, N. I. Kim, Refractory Lipodermatosclerosis Treated with Intralesional Platelet-Rich Plasma, J Am Acad Dermatol, Vol. 65, No. 5, 2011, pp. e157-8, http://doi.org/10.1016/j.jaad.2011.06.040.

[63] E. Ficarelli et al., Treatment of Chronic Venous Leg Ulcers by Platelet Gel, Dermatol Ther, Vol. 21, Suppl 1, 2008, pp. S13-S17, http://doi.org/10.1111/j.1529-8019.2008.00196.x.

[64] G. Bernuzzi et al., Platelet Gel in the Treatment of Cutaneous Ulcers: the Experience of the Immunohaematology and Transfusion Centre of Parma, Blood Transfus, Vol. 8, No. 4, 2010, pp. 237-247, http://doi.org/10.2450/2009.0118-09.

[65] G. Crovetti et al., Platelet gel For Healing Cutaneous Chronic Wounds, Transfus Apher Sci, Vol. 30, No. 2, 2004, pp. 145-151, http://doi.org/10.1016/j.transci.2004.01.004.

[66] D. H. Kim, J. Y. Kim, S. H. Seo, H. H. Ahn, Y. C. Kye, J. E. Choi, Recalcitrant Cutaneous Ulcer of Comorbid Patient Treated with Platelet Rich Plasma: A Case Report, J Korean Med Sci, Vol. 27, No. 12, 2012, pp. 1604-1606, http://doi.org/10.3346/jkms.2012.27.12.1604.

[67] M. Ahmed, S. A. Reffat, A. Hassan, F. Eskander, Platelet-Rich Plasma for the Treatment of Clean Diabetic Foot Ulcers, Ann Vasc Surg, Vol. 38, 2017, pp. 206-211, http://doi.org/10.1016/j.avsg.2016.04.023.

[68] T. M. Chen, J. C. Tsai, T. Burnouf, A Novel Technique Combining Platelet Gel, Skin Graft, and Fibrin Glue for Healing Recalcitrant Lower Extremity Ulcers, Dermatol Surg, Vol. 36, No. 4, 2010, pp. 453-460, http://doi.org/10.1111/j.1524-4725.2010.01480.x.

[69] M. J. M. Zapata et al., Autologous Platelet-rich Plasma for Treating Chronic Wounds, Cochrane Database Syst Rev, Vol. 2016, No. 5, 2016, CD006899, http://doi.org/10.1002/14651858.CD006899.pub3.

[70] E. Cevenini et al., Human Models of Aging and Longevity, Expert Opin Biol Ther, Vol. 8, No. 9, 2008, pp. 1393-1405, http://doi.org/10.1517/14712598.8.9.1393.

[71] A. A. Ortiz, B. Yan, J. A. D'Orazio, Ultraviolet Radiation, Aging and the Skin: Prevention of Damage by Topical cAMP Manipulation, Molecules, Vol. 19, No. 5, 2014, pp. 6202-6219, http://doi.org/10.3390/molecules19056202.

[72] M. A. Farage, K. W. Miller, P. Elsner, H. I. Maibach, Intrinsic and Extrinsic Factors in Skin Ageing: A Review, Int J Cosmet Sci, Vol. 30, No. 2, 2008, pp. 87-95, http://doi.org/10.1111/j.1468-2494.2007.00415.x.

[73] S. Goel, Facial Rejuvenation: An Evolving World, Off Sci J Delhi Ophthalmol Soc, Vol. 27, No. 2, 2016, pp. 132-135, http://doi.org/doi:10.7869/djo.226.

[74] Plastic Surgery Statistics, American Society of Plastic Surgeons. Available from: https://www.plasticsurgery.org/documents/News/Statistics/2018/plastic-surgery-statistics-full-report-2018.pdf. (accessed on: January 24th, 2025).

[75] H. B. Park, J. H. Yang, K. H. Chung, Characterization of the Cytokine Profile of Platelet Rich Plasma (PRP) and PRP-induced Cell Proliferation and Migration: Upregulation of Matrix Metalloproteinase-1 and -9 in HaCaT Cells, Korean J Hematol, Vol. 46, No. 4, 2011, pp. 265-273, http://doi.org/10.5045/kjh.2011.46.4.265.

[76] J. W. Cho, S. A. Kim, K. S. Lee, Platelet-rich Plasma Induces Increased Expression of G1 Cell Cycle Regulators, Type I Collagen, and Matrix Metalloproteinase-1 in Human Skin Fibroblasts, Int J Mol Med, Vol. 29, No. 1, 2012, pp. 32-36, http://doi.org/10.3892/ijmm.2011.803.

[77] B. D. Ley et al., Benefits of Plasma Rich In Growth Factors (PRGF) in Skin Photodamage: Clinical Response and Histological Assessment, Dermatol Ther, Vol. 28, No. 4, 2015, pp. 258-63, http://doi.org/10.1111/dth.12228.

[78] E. P. Yuksel, G. Sahin, F. Aydin, N. Senturk, A. Y. Turanli, Evaluation of Effects of Platelet-rich Plasma on Human Facial Skin, J Cosmet Laser Ther, Vol. 16, No. 5, 2014, pp. 206-208, http://doi.org/10.3109/14764172.2014.949274.

[79] N. Y. Elnehrawy, Z. A. Ibrahim, A. M. Eltoukhy, H. M. Nagy, Assessment of the Efficacy and Safety of Single Platelet-rich Plasma Injection on Different Types and Grades of Facial Wrinkles, J Cosmet Dermatol., Vol. 16, No. 1, 2017, pp. 103-111, http://doi.org/10.1111/jocd.12258.

[80] B. K. Kang, M. K. Shin, J. H. Lee, N. I. Kim, Effects of Platelet-rich Plasma on Wrinkles and Skin Tone in Asian Lower Eyelid Skin: Preliminary Results from A Prospective, Randomised, Split-Face Trial, Eur J Dermatol, Vol. 24, No. 1, 2014, pp. 100-101, http://doi.org/10.1684/ejd.2014.2267.

[81] B. G. Ulusal, Platelet-rich Plasma and Hyaluronic Acid - An Efficient Biostimulation Method for Face Rejuvenation, J Cosmet Dermatol, Vol. 16, No. 1, 2017, pp. 112-119, http://doi.org/10.1111/jocd.12271.

[82] M. K. Shin, J. H. Lee, S. J. Lee, N. I. Kim, Platelet-rich Plasma Combined with Fractional Laser Therapy for Skin Rejuvenation, Dermatol Surg, Vol. 38, No. 4, 2012, pp. 623-30, http://doi.org/10.1111/j.1524-4725.2011.02280.x.

[83] Q. Hui, P. Chang, B. Guo, Y. Zhang, K. Tao, The Clinical Efficacy of Autologous Platelet-Rich Plasma Combined with Ultra-Pulsed Fractional CO(2) Laser Therapy for Facial Rejuvenation, Rejuvenation Res, Vol. 20, No. 1, 2017, pp. 25-31, http://doi.org/10.1089/rej.2016.1823.

[84] T. T. H. Le, T. H. M. Nguyen, T. D. Nguyen, Evaluate the Effectiveness of Treatment of Acne Scars by Fractional CO_2 Laser and Combination of Fractional CO_2 Laser with Platelet-rich Plasma, Vietnam Medical Journal, Vol. 2, No. 515, 2022, http://doi.org/10.51298/vmj.v515i2.2748.

[85] Arshdeep, M. S. Kumaran, Platelet-rich Plasma in Dermatology: Boon Or A Bane?, Indian J Dermatol Venereol Leprol, Vol. 80, No. 1, 2014, pp. 5-14, http://doi.org/10.4103/0378-6323.125467.

[86] H. Hassan, D. J. Quinlan, A. Ghanem, Injectable Platelet-rich Fibrin for Facial Rejuvenation: A Prospective, Single-center Study, J Cosmet Dermatol, Vol. 19, No. 12, 2020, pp. 3213-3221, http://doi.org/10.1111/jocd.13692.

[87] K. Kalyam et al., Irreversible Blindness Following Periocular Autologous Platelet-rich Plasma Skin Rejuvenation Treatment, Ophthalmic Plast Reconstr Surg, Vol. 33, No. 3S, Suppl 1, 2017,

pp. S12-S16, http://doi.org/10.1097/IOP.0000000000000680.

[88] A. S. Aldahan, V. V. Shah, S. Mlacker, S. Samarkandy, M. Alsaidan, K. Nouri, Laser and Light Treatments for Striae Distensae: A Comprehensive Review of the Literature, Am J Clin Dermatol, Vol. 17, No. 3, 2016, pp. 239-256, http://doi.org/10.1007/s40257-016-0182-8.

[89] H. Osman, N. Rubeiz, H. Tamim, A. H. Nassar, Risk Factors for the Development of Striae Gravidarum, Am J Obstet Gynecol, Vol. 196, No. 1, 2007, pp. 62e1-5, http://doi.org/10.1016/j.ajog.2006.08.044.

[90] A. Hague, A. Bayat, Therapeutic Targets in the Management of Striae Distensae: A Systematic Review, J Am Acad Dermatol, Vol. 77, No. 3, 2017, pp. 559-568 e18, http://doi.org/10.1016/j.jaad.2017.02.048.

[91] I. S. Kim, K. Y. Park, B. J. Kim, M. N. Kim, C. W. Kim, S. E. Kim, Efficacy of Intradermal Radiofrequency Combined with Autologous Platelet-rich Plasma in Striae Distensae: A Pilot Study, Int J Dermatol, Vol. 51, No. 10, 2012, pp. 1253-1258, http://doi.org/10.1111/j.1365-4632.2012.05530.x.

[92] S. Barrientos, O. Stojadinovic, M. S. Golinko, H. Brem, M. Tomic-Canic, Growth Factors and Cytokines in Wound Healing, Wound Repair Regen, Vol. 16, No. 5, 2008, pp. 585-601, http://doi.org/10.1111/j.1524-475X.2008.00410.x.

[93] S. Werner, R. Grose, Regulation of Wound Healing by Growth Factors and Cytokines, Physiol Rev, Vol. 83, No. 3, 2003, pp. 835-870, http://doi.org/10.1152/physrev.2003.83.3.835.

[94] N. Ferrara, VEGF and the Quest for Tumour Angiogenesis Factors, Nat Rev Cancer, Vol. 2, No. 10, 2002, pp. 795-803, http://doi.org/10.1038/nrc909.

[95] G. S. Schultz, A. Wysocki, Interactions Between Extracellular Matrix and Growth Factors in Wound Healing, Wound Repair Regen, Vol. 17, No. 2, 2009, pp.153-162, http://doi.org/10.1111/j.1524-475X.2009.00466.x.

[96] C. E. Stewart, P. Rotwein, Growth, Differentiation, and Survival: Multiple Physiological Functions for Insulin-Like Growth Factors, Physiol Rev, Vol. 76, No. 4, 1996, pp. 1005-1026, http://doi.org/10.1152/physrev.1996.76.4.1005.

[97] W. A. Border, N. A. Noble, Transforming Growth Factor Beta in Tissue Fibrosis, N Engl J Med, Vol. 331, No. 19, 1994, pp. 1286-1292, http://doi.org/10.1056/NEJM199411103311907.

[98] D. M. Ornitz, N. Itoh, The Fibroblast Growth Factor Signaling Pathway, Wiley Interdiscip Rev Dev Biol, Vol. 4, No. 3, 2015, pp. 215-66, http://doi.org/10.1002/wdev.176.

[99] C. Birchmeier, W. Birchmeier, E. Gherardi, G. F. Vande Woude, Met, Metastasis, Motility and More, Nat Rev Mol Cell Biol, Vol. 4, No. 12, 2003, pp. 915-925, http://doi.org/10.1038/nrm1261.

[100] H. D. Gamil, S. A. Ibrahim, H. M. Ebrahim, W. Albalat, Platelet-rich Plasma Versus Tretinoin in Treatment of Striae Distensae: A Comparative Study, Dermatol Surg, Vol. 44, No. 5, 2018, pp. 697-704, http://doi.org/10.1097/DSS.0000000000001408.

[101] A. A. Hodeib, G. F. R. Hassan, M. N. M. Ragab, E. A. Hasby, Clinical and Immunohistochemical Comparative Study of the Efficacy of Carboxytherapy Vs Platelet-rich Plasma in Treatment of Stretch Marks, J Cosmet Dermatol, Vol. 17, No. 6, 2018, pp. 1008-1015, http://doi.org/10.1111/jocd.12481.

[102] Z. A. Ibrahim, R. A. E. Tatawy, M. A. E. Samongy, D. A. Ali, Comparison Between the Efficacy And Safety of Platelet-rich Plasma Vs. Microdermabrasion in the Treatment of Striae Distensae: Clinical and Histopathological Study, J Cosmet Dermatol, Vol. 14, No. 4, 2015, pp. 336-346, http://doi.org/10.1111/jocd.12160.

[103] D. S. Kim, S. H. Park, K. C. Park, Transforming Growth Factor-beta1 Decreases Melanin Synthesis Via Delayed Extracellular Signal-regulated Kinase Activation, Int J Biochem Cell Biol, Vol. 36, No. 8, 2004, pp. 1482-1491, http://doi.org/10.1016/j.biocel.2003.10.023.

[104] M. Cayirli, E. Caliskan, G. Acikgoz, A. H. Erbil, G. Erturk, Regression of Melasma with Platelet-rich Plasma Treatment, Ann Dermatol, Vol. 26, No. 3, 2014, pp. 401-402, http://doi.org/10.5021/ad.2014.26.3.401.

[105] E. R. M. Hofny, A. A. Abdel-Motaleb, A. Ghazally, A. M. Ahmed, M. R. A. Hussein, Platelet-rich Plasma Is A Useful Therapeutic Option in Melasma, J Dermatolog Treat, Vol. 30, No. 4, 2019, pp. 396-401, http://doi.org/10.1080/09546634.2018.1524821.

[106] N. Parambath, V. K. Sharma, A. S. Parihar, K. Sahni, S. Gupta, Use of Platelet-rich Plasma to Suspend Noncultured Epidermal Cell Suspension Improves Repigmentation After Autologous Transplantation in Stable Vitiligo: A Double-Blind Randomized Controlled Trial, Int J Dermatol, Vol. 58, No. 4, 2019, pp. 472-476, http://doi.org/10.1111/ijd.14286.

[107] M. Kadry, A. Tawfik, N. Abdallah, A. Badawi, H. Shokeir, Platelet-rich Plasma Versus Combined Fractional Carbon Dioxide Laser with Platelet-Rich Plasma in the Treatment of Vitiligo: A Comparative Study, Clin Cosmet Investig Dermatol, Vol. 11, 2018, pp. 551-559, http://doi.org/10.2147/CCID.S178817.

[108] V. H. Price, Treatment of Hair Loss, N Engl J Med, Vol. 341, No. 13, 1999, pp. 964-973, http://doi.org/10.1056/NEJM199909233411307.

[109] C. O. Uebel, J. B. D. Silva, D. Cantarelli, P. Martins, The Role of Platelet Plasma Growth Factors in Male Pattern Baldness Surgery, Plast Reconstr Surg, Vol. 118, No. 6, 2006, pp. 1458-1466, http://doi.org/10.1097/01.prs.0000239560.29172.33.

[110] Z. J. Li et al., Autologous Platelet-rich Plasma: A Potential Therapeutic Tool for Promoting Hair Growth, Dermatol Surg, Vol. 38, No. 7, 2012, pp. 1040-1046, http://doi.org/10.1111/j.1524-4725.2012.02394.x .

[111] J. S. Kang, Z. Zheng, M. J. Choi, S. H. Lee, D. Y. Kim, S. B. Cho, The Effect of CD34+ Cell-containing Autologous Platelet-rich Plasma Injection on Pattern Hair Loss: A Preliminary Study, J Eur Acad Dermatol Venereol, Vol. 28, No. 1, 2014, pp. 72-79, http://doi.org/10.1111/jdv.12062.

[112] A. Trink et al., A randomized, Double-blind, Placebo- and Active-Controlled, Half-Head Study to Evaluate the Effects of Platelet-Rich Plasma on Alopecia Areata, Br J Dermatol., Vol. 169, No. 3, 2013, pp. 690-694, http://doi.org/10.1111/bjd.12397.

[113] G. Schiavone, D. Raskovic, J. Greco, D. Abeni, Platelet-rich Plasma for Androgenetic Alopecia: a Pilot Study, Dermatol Surg, Vol. 40, No. 9, 2014, pp. 1010-1019, http://doi.org/10.1097/01.DSS.0000452629.76339.2b.

[114] V. Cervelli et al., The Effect of Autologous Activated Platelet Rich Plasma (AA-PRP) Injection on Pattern Hair Loss: Clinical and Histomorphometric Evaluation, Biomed Res Int, Vol. 2014, 2014, pp. 760709, http://doi.org/10.1155/2014/760709.

[115] M. A. Gkini, A. E. Kouskoukis, G. Tripsianis, D. Rigopoulos, K. Kouskoukis, Study of Platelet-rich Plasma Injections in the Treatment of Androgenetic Alopecia Through an One-year Period, J Cutan Aesthet Surg, Vol. 7, No. 4, 2014, pp. 213-219, http://doi.org/10.4103/0974-2077.150743.

[116] P. Gentile, S. Garcovich, Systematic Review of Platelet-Rich Plasma Use in Androgenetic Alopecia Compared with Minoxidil((R)), Finasteride((R)), and Adult Stem Cell-Based Therapy, Int J Mol Sci, Vol. 21, No. 8, 2020, http://doi.org/10.3390/ijms21082702.

[117] R. Verma, S. Kumar, P. Garg, Y. K. Verma, Platelet-rich Plasma: A Comparative and Economical Therapy for Wound Healing and Tissue Regeneration, Cell Tissue Bank, Vol. 24, No. 2, 2023, pp. 285-306, http://doi.org/10.1007/s10561-022-10039-z.

[118] B. L. Cmolik, J. A. Spero, G. J. Magovern, R. E. Clark, Redo Cardiac Surgery: Late Bleeding Complications from Topical Thrombin-induced Factor V Deficiency, J Thorac Cardiovasc Surg, Vol. 105, No. 2, 1993, pp. 222-227.

[119] R. Landesberg et al., Activation of Platelet-rich Plasma Using Thrombin Receptor Agonist Peptide, J Oral Maxillofac Surg, Vol. 63, No. 4, 2005, pp. 529-535, http://doi.org/10.1016/j.joms.2004.12.007.

[120] H. Ujiie et al., Unmet Medical Needs in Chronic, Non-communicable Inflammatory Skin Diseases, Front Med (Lausanne), Vol. 9, 2022, pp. 875492, http://doi.org/10.3389/fmed.2022.875492.

[121] R. E. Marx, Platelet-rich Plasma (PRP): what is PRP and what is not PRP?, Implant Dent., Vol. 10, No. 4, 2001, pp. 225-228, http://doi.org/10.1097/00008505-200110000-00002.

[122] P. Gentile, S. Garcovich, Systematic Review-The Potential Implications of Different Platelet-Rich Plasma (PRP) Concentrations in Regenerative Medicine for Tissue Repair, Int J Mol Sci, Vol. 21, No. 16, 2020, http://doi.org/10.3390/ijms21165702.