VNU Journal of Science: Medical and Pharmaceutical Sciences

Journal homepage: https://js.vnu.edu.vn/MPS

Original Article

Evaluation of the Optic Nerve Head in Patients with Pseudoexfoliation Syndrome

Trinh Hong Anh[1,*], Bui Thi Van Anh[2], Tham Truong Khanh Van[3]

[1]*VNU University of Medicine and Pharmacy, 144 Xuan Thuy, Cau Giay, Hanoi, Vietnam*

[2]*Tam Anh General Hospital, 108 Hoang Nhu Tiep, Bo De, Hanoi, Vietnam*

[3]*Vietnam National Eye Hospital, 85 Ba Trieu, Nguyen Du, Hanoi, Vietnam*

Received 10th October 2025
Revised 17th November 2025; Accepted 22nd November 2025

Abstract: Patients and Methods: A cross-sectional descriptive study was conducted on 28 patients (41 eyes) diagnosed with pseudoexfoliation syndrome. All subjects underwent visual acuity testing, intraocular pressure measurement, clinical examination, and SS-OCT imaging to assess the lamina cribrosa structure and optic nerve head vessel density. The collected parameters included lamina cribrosa thickness, lamina cribrosa depth, lamina cribrosa curvature index, prelaminar tissue thickness, and vessel density in superficial and deep layers, which were recorded and statistically analyzed using SPSS 22.0. Results: The mean age of the study group was 74.8 ± 6.9 years and 64.3% were male. The thickness and structural parameters of the lamina cribrosa were as follows: lamina cribrosa thickness (LCT) = 216.26 ± 49.02 µm; lamina cribrosa depth (LCD) = 443.60 ± 104.13 µm; lamina cribrosa curvature index (LCCI) = 8.23 ± 2.49; prelaminar tissue thickness (PLTT) = 188.43 ± 78.38 µm. Superficial vessel density in the central region (37.67 ± 12.31%) was markedly lower than in the parapapillary (49.20–54.08%) and peripapillary regions (42.12–44.08%). At the deep layer, vessel density in the central, parapapillary, and peripapillary regions was 42.98 ± 14.68%, 51.26–57.60%, and 49.95–50.94%, respectively. Conclusion: Patients with pseudoexfoliation syndrome exhibited morphological alterations of the lamina cribrosa and a significant reduction in optic nerve head vessel density, particularly in the superficial layer and central region.

Keywords: Pseudoexfoliation syndrome, pseudoexfoliative glaucoma, ocular hypertension, optic nerve head, SS-OCT Triton, lamina cribrosa.

* Corresponding author.
E-mail address: honganhtrinh53@gmail.com

https://doi.org/10.25073/2588-1132/vnumps.4862

Đánh giá đầu thị thần kinh trên bệnh nhân có hội chứng giả bong bao

Trịnh Hồng Anh[1,*], Bùi Thị Vân Anh[2], Thẩm Trương Khánh Vân[3]

[1]*Trường Đại học Y Dược, Đại học Quốc gia Hà Nội, 144 Xuân Thủy, Cầu Giấy, Hà Nội, Việt Nam*

[2]*Bệnh viện Đa khoa Tâm Anh, 108 Hoàng Như Tiếp, Bồ Đề, Hà Nội, Việt Nam*

[3]*Bệnh viện Mắt Trung ương, 85 Bà Triệu, Nguyễn Du, Hai Bà Trưng, Hà Nội, Việt Nam*

Nhận ngày 10 tháng 10 năm 2025
Chỉnh sửa ngày 17 tháng 11 năm 2025; Chấp nhận đăng ngày 22 tháng 11 năm 2025

Tóm tắt: Đối tượng và phương pháp nghiên cứu: Nghiên cứu mô tả cắt ngang trên 28 bệnh nhân (41 mắt) được chẩn đoán là mắc hội chứng giả bong bao. Đối tượng nghiên cứu được thử thị lực, nhãn áp, thăm khám lâm sàng và chụp SS-OCT (Swept source OCT) để đánh giá cấu trúc lá sàng và mật độ mạch máu đầu thị thần kinh. Các chỉ số thu thập: độ dày lá sàng, độ sâu lá sàng, độ cong lá sàng, độ dày mô trước lá sàng, mật độ mạch máu lớp nông, lớp sâu,… được ghi nhận và phân tích thống kê. Kết quả: Tuổi trung bình của nhóm nghiên cứu là 74,8 ± 6,9 tuổi; nam chiếm 64,3%. Độ dày và cấu trúc lá sàng: LCT = 216,26 ± 49,02 µm; LCD = 443,60 ± 104,13 µm; LCCI = 8,23 ± 2,49; PLTT = 188,43 ± 78,38 µm. Mật độ mạch máu lớp nông vùng trung tâm 37,67 ± 12,31%, thấp hơn rõ so với vùng cạnh gai (49,20–54,08%) và quanh gai (42,12-44,08%). Ở lớp sâu, mật độ mạch máu vùng trung tâm là 42,98 ± 14,68%, vùng cạnh gai là 51,26–57,60% và vùng quanh gai là 49,95-50,94%. Kết luận: Bệnh nhân có hội chứng giả bong bao có biểu hiện biến đổi hình thái cấu trúc lá sàng và giảm mật độ mạch máu vùng đầu thị thần kinh, đặc biệt tại lớp nông và vùng trung tâm.

Từ khóa: hội chứng giả bong bao, glôcôm giả bong bao, tăng nhãn áp, đầu thị thần kinh, SS-OCT Triton, lá sàng.

1. Mở đầu

Hội chứng giả bong bao (Pseudoexfoliation syndrome_PEX) là một bệnh lý vi sợi liên quan đến tuổi, đặc trưng bởi sự lắng đọng bất thường của chất liệu giả bong bao trên các cấu trúc như mặt trước của thể thuỷ tinh, mống mắt, vùng bè và thậm chí ở nhiều cơ quan khác ngoài mắt. Tại mắt, hội chứng giả bong bao là yếu tố nguy cơ hàng đầu gây nên glôcôm giả bong bao-một dạng glôcôm thứ phát tiến triển nhanh và khó kiểm soát hơn glôcôm nguyên phát góc mở (POAG). Nghiên cứu của Michell và cộng sự cho thấy, hội chứng giả bong bao làm tăng đáng kể nguy cơ glôcôm: trong nhóm mắc hội chứng giả bong bao có 14,2% mắt bị tổn thương do bệnh glôcôm, so với 1,7% ở mắt không mắc hội chứng này [1]. Điều này cho thấy mối liên quan giữa hội chứng giả bong bao và bệnh glôcôm, ngay cả khi đã kiểm soát các yếu tố nguy cơ khác.

Cơ chế tổn thương thị thần kinh trong hội chứng giả bong bao không chỉ do tăng nhãn áp mà còn bao gồm các yếu tố cơ học và vi mạch. Vật liệu giả bong bao có thể tích tụ tại hệ thống vùng bè, làm tăng cản trở đường thoát của thuỷ dịch và gây tăng nhãn áp [2]. Bên cạnh đó,

* Tác giả liên hệ.
Địa chỉ email: honganhtrinh53@gmail.com

https://doi.org/10.25073/2588-1132/vnumps.4862

nghiên cứu mô học và mạch máu đã chỉ ra rằng hội chứng giả bong bao có thể gây rối loạn vi tuần hoàn quanh đầu thị thần kinh, ảnh hưởng đến dinh dưỡng và tưới máu mô thần kinh thị giác [3].

Trong những năm gần đây, với sự phát triển của kỹ thuật chụp cắt lớp quang học (Optical Coherence Tomography-OCT), đặc biệt là Swept source OCT và OCT-A (OCT-angiography), việc đánh giá chi tiết cấu trúc đầu thị thần kinh và lớp sợi thần kinh võng mạc (RNFL) trở nên chính xác hơn. Một số nghiên cứu quốc tế cho thấy, trên các bệnh nhân mắc hội chứng giả bong bao, ngay cả khi chưa có biểu hiện glôcôm đã có thể xuất hiện biến đổi cấu trúc và vi mạch quanh gai thị. Những biến đổi này bao gồm: mỏng đi của lớp sợi thần kinh, giảm độ dày lớp tế bào hạch (GCC/GCL-IPL), thay đổi độ cong (LCCI) và độ sâu lá sàng (LCD) cũng như giảm mật độ mạch máu quanh gai thị [3, 4].

Tuy nhiên, tại Việt Nam, số lượng nghiên cứu chuyên sâu về đặc điểm lâm sàng và OCT trên bệnh nhân có hội chứng giả bong bao còn hạn chế. Phần lớn bệnh nhân chỉ được phát hiện khi đã xuất hiện glôcôm hay gặp biến chứng trong phẫu thuật đục thể thuỷ tinh. Việc tiến hành nghiên cứu nhằm phân tích đặc điểm lâm sàng kết hợp với hình ảnh OCT đầu thị thần kinh trên bệnh nhân có hội chứng giả bong bao là cần thiết, góp phần nhận diện sớm các tổn thương và đưa ra hướng điều trị phù hợp. Vì vậy, chúng tôi tiến hành nghiên cứu với mục tiêu: Đánh giá đặc điểm OCT của đầu thị thần kinh trên bệnh nhân có hội chứng giả bong bao.

2. Đối tượng và phương pháp nghiên cứu

2.1. Đối tượng nghiên cứu

Bệnh nhân mắc hội chứng giả bong bao đến khám và điều trị tại Bệnh viện Mắt Trung ương, có đủ sức khoẻ và đồng ý tham gia nghiên cứu, không kèm theo các bệnh lý mạn tính khác hay biểu hiện nhiễm trùng tại mắt. Kết quả chụp OCT có chất lượng hình ảnh > 6/10, không có mất tín hiệu chụp khu trú.

2.2. Phương pháp nghiên cứu

- Thiết kế nghiên cứu: mô tả cắt ngang.
- Phương tiện nghiên cứu: nhãn áp kế Goldmann, bảng thử thị lực Snellen, SHV đèn khe, kính Volk 90D, máy chụp SS-OCT Triton.
- Các bước tiến hành nghiên cứu:

Thu thập số liệu: bệnh nhân được đánh giá tuổi, thị lực, nhãn áp, độ dày lá sàng, độ sâu lá sàng, độ cong lá sàng, độ dày mô trước lá sàng và mật độ mạch máu ba lớp (lớp nông, lớp sâu và toàn bộ) và ba vùng (trung tâm, cạnh gai và quanh gai).

Xử lí số liệu: sử dụng các thuật toán thống kê theo phần mềm SPSS 22.0.

3. Kết quả nghiên cứu

3.1. Các đặc điểm chung

3.1.1. Đặc điểm chung của đối tượng nghiên cứu

- Đặc điểm về giới tính

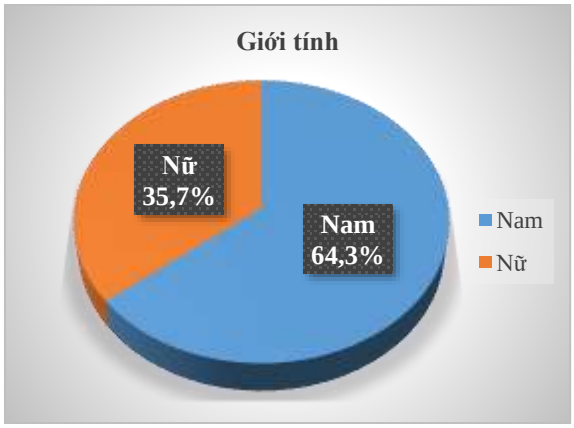

Biểu đồ 1. Tỷ lệ giới tính của đối tượng nghiên cứu.

Có 28 bệnh nhân tham gia nghiên cứu, trong đó 18 trường hợp là nam giới, chiếm 64,3%; 10 trường hợp là nữ giới chiếm 35,7%. Số mắt nghiên cứu là 41 mắt (Biểu đồ 1).

- Đặc điểm tuổi của đối tượng nghiên cứu

Trong số bệnh nhân tham gia nghiên cứu, có 1 trường hợp dưới 60 tuổi, chiếm 3,6%. Từ 61-70 tuổi có 7 đối tượng, chiếm 25%. Tuổi từ 71-80 tuổi chiếm tỷ lệ chủ yếu 71,4%. Tuổi từ 81

trở lên có 5 trường hợp, chiếm 17,9%. Tuổi trung bình của đối tượng nghiên cứu là 74,75±6,90, nhỏ nhất là 58 tuổi, lớn nhất là 86 tuổi (Bảng 1).

Bảng 1. Phân bố tuổi của đối tượng nghiên cứu

Nhóm tuổi	Số lượng (n)	Tỷ lệ (%)
Từ 50-60 tuổi	1	3,6
Từ 61-70 tuổi	7	25
Từ 71-80 tuổi	15	53,6
Từ 81 tuổi trở lên	5	17,9
Tổng	28	100
X±SD Min-Max	74,75 ± 6,90 tuổi 58 tuổi – 86 tuổi	

3.1.2. Đặc điểm lâm sàng của đối tượng nghiên cứu

- Đặc điểm thị lực

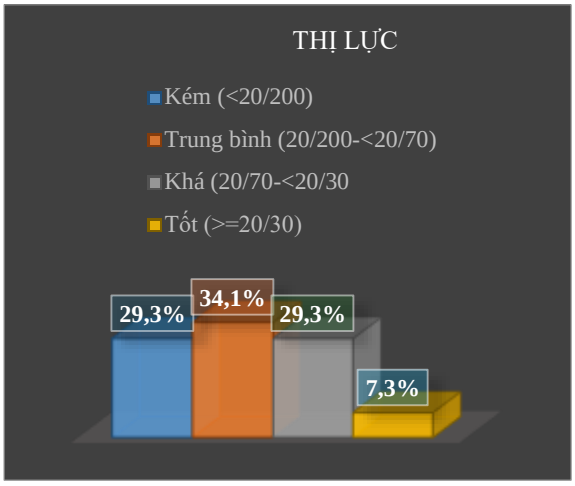

Biểu đồ 2. Phân bố thị lực của đối tượng nghiên cứu.

Trong số 41 mắt nghiên cứu, có 12 mắt có thị lực kém, chiếm 29,3%; có 14 mắt thị lực trung bình, chiếm 34,1%; có 12 mắt có thị lực tốt, chiếm 29,3%; có 3 mắt thị lực tốt, chiếm 7,3%. Trong đó, mắt có thị lực cao nhất là 20/25; mắt có thị lực thấp nhất là ST(+) (Biểu đồ 2).

- Đặc điểm nhãn áp

Trong số 41 mắt nghiên cứu, có 28 mắt nhãn áp từ 10-21 mmHg, chiếm tỷ lệ 68,3%; có 13 trường hợp nhãn áp >21 mmHg, chiếm tỷ lệ 31,7%. Nhãn áp trung bình của đối tượng nghiên cứu là 22,10 ± 11,56 mmHg; thấp nhất là 10 mmHg, cao nhất là 60 mmHg (Bảng 2).

Bảng 2. Đặc điểm nhãn áp của đối tượng nghiên cứu

	Số mắt (n)	Tỷ lệ (%)
Thấp (<10 mmHg)	0	0
Trung bình (10-21 mmHg)	28	68,3
Cao (>21 mmHg)	13	31,7
Tổng	41	100
X±SD Min-Max	22,10 ± 11,56 mmHg 10 mmHg – 60 mmHg	

3.2. Đặc điểm OCT đầu thị thần kinh của đối tượng nghiên cứu

3.2.1. Các chỉ số đánh giá đặc điểm lá sàng

Chúng tôi tiến hành đánh giá các chỉ số liên quan tới lá sàng bao gồm độ dày lá sàng (là khoảng cách từ mặt trước lá sàng đến mặt sau lá sàng); độ sâu lá sàng (là khoảng cách từ mặt phẳng tham chiếu BMO-BMO đến mặt trước lá sàng); độ dày lớp trước lá sàng (là khoảng cách tính từ điểm sâu nhất của đầu thị thần kinh kẻ vuông góc với lá sàng) và chỉ số độ cong lá sàng được tính theo công thức: LCCI= $\frac{LCCD}{w}x100$, trong đó w là đường tham chiếu độ cong lá sàng và LCCD là độ cong lá sàng (được xác định là khoảng cách từ đường tham chiếu độ cong lá sàng đến mặt trước lá sàng).

Bảng 3. Các chỉ số đánh giá đặc điểm lá sàng của đối tượng nghiên cứu

Đặc điểm lá sàng	Giá trị trung bình (µm)	n
Độ dày lá sàng (LCT)	216,26 ± 49,02	41
Độ sâu lá sàng (LCD)	443,60 ± 104,13	
Chỉ số độ cong lá sàng (LCCI)	8,23 ± 2,49%	
Độ dày lớp trước lá sàng (PLTT)	188,43 ± 78,38	

Các chỉ số đánh giá đặc điểm lá sàng gồm độ dày lá sàng, độ sâu lá sàng, chỉ số độ cong lá sàng, độ dày lớp trước lá sàng lần lượt là: 216,26±49,02 µm; 443,60±104,13 µm; 8,23±2,49%; 188,43±78,38 µm (Bảng 3).

3.2.2. Đặc điểm mật độ mạch máu đầu thị thần kinh

Mật độ mạch máu vùng trung tâm và cạnh gai phía trên, dưới, mũi, thái dương lớp nông võng mạc đầu thị thần kinh lần lượt là: 37,67±12,31%; 49,20±9,72%; 54,08±11,02%; 41,07±8,55%; 47,42±7,99%. Mật độ mạch máu vùng quanh gai phía trên, dưới, mũi, thái dương lần lượt là: 42,88±6,04%; 44,08±5,85%; 42,94±4,97%; 42,12±5,73% (Bảng 4).

Mật độ mạch máu vùng trung tâm và cạnh gai phía trên, dưới, mũi, thái dương lớp sâu võng mạc đầu thị thần kinh lần lượt là: 42,98±14,68%; 51,26±5,47%; 53,88±5,49%; 55,88±6,68%; 57,60±5,17%. Mật độ mạch máu vùng quanh gai phía trên, dưới, mũi, thái dương lần lượt là: 50,83±2,94%; 50,64±2,87%; 49,95±1,92%; 50,94±2,57%.

Mật độ mạch máu vùng trung tâm và cạnh gai phía trên, dưới, mũi, thái dương toàn bộ các lớp võng mạc đầu thị thần kinh lần lượt là: 43,70±14,11%; 52,97±6,31%; 56,33±6,72%; 53,53±6,64%; 55,46±5,07%. Mật độ mạch máu vùng quanh gai phía trên, dưới, mũi, thái dương lần lượt là: 49,87 ± 3,11%; 49,59 ± 2,95%; 49,01 ± 2,34%; 50,89 ± 3,45%.

Bảng 4. Đặc điểm mật độ mạch máu ở lớp nông võng mạc đầu thị thần kinh

Vị trí	Mật độ mạch máu trung bình lớp nông (%)	Mật độ mạch máu trung bình lớp sâu (%)	Mật độ mạch máu trung bình toàn bộ (%)	n
Trung tâm	37,67 ± 12,31	42,98 ± 14,68	43.70 ± 14,11	41
Cạnh gai phía trên	49,20 ± 9,72	51,26 ± 5,47	52,97 ± 6,31	
Cạnh gai phía dưới	54,08 ± 11,02	53,88 ± 5,49	56,33 ± 6,72	
Cạnh gai phía mũi	41,07 ± 8,55	55,88 ± 6,68	53,53 ± 6,64	
Cạnh gai phía thái dương	47,42 ± 7,99	57,60 ± 5,17	55,46 ± 5,07	
Quanh gai phía trên	42,88 ± 6,04	50,83 ± 2,94	49,87 ± 3,11	
Quanh gai phía dưới	44,08 ± 5,85	50,64 ± 2,87	49,59 ± 2,95	
Quanh gai phía mũi	42,94 ± 4,97	49,95 ± 1,92	49,01 ± 2,34	
Quanh gai phía thái dương	42,12 ± 5,73	50,94 ± 2,57	50,89 ± 3,45	

4. Bàn luận

Các thông số hình thái lá sàng trong nghiên cứu của chúng tôi (LCT = 216,26 ± 49,02 µm; LCD = 443,60 ± 104,13 µm; LCCI = 8,23 ± 2,49; PLTT = 188,43 ± 78,38 µm). So sánh với kết quả nghiên cứu của Jung YH và cộng sự [4] và nghiên cứu của Seo JH và cộng sự [5] cho thấy, độ dày của lá sàng và độ dày mô trước lá sàng trên bệnh nhân có hội chứng giả bong bao có xu hướng mỏng hơn so với người bình thường (trên mắt khẻ mạnh: LCT= 220,17 ± 51,77 và PLTT= 214,37 ± 128,26 trong nghiên cứu của Jung), trong khi độ sâu của lá sàng và độ cong của lá sàng có xu hướng tăng lên so với người bình thường (trên mắt khoẻ mạnh: LCD= 402,06 ± 101,46 và LCCI= 7,02 ± 2,97 trong nghiên cứu của Jung và Seo). Điều này gợi ý rằng hội chứng giả bong bao có thể gây biến đổi vi cấu trúc lá sàng độc lập với nhãn áp, có thể do yếu tố mạch máu hoặc sự suy yếu của mô liên kết vùng đĩa thị, phù hợp với giả thuyết của Lee và Won rằng hội chứng giả bong bao liên quan đến bất thường vi sợi đàn hồi gây biến đổi elastin-collagen tại cấu trúc lá sàng làm suy yếu cấu trúc nâng đỡ sợi trục tại đây, khiến lá sàng dễ nhạy cảm hơn với stress cơ học của nhãn áp [6, 7].

Kết quả nghiên cứu cho thấy mật độ mạch máu lớp nông ở bệnh nhân có hội chứng giả bong bao giảm rõ rệt ở cả ba vùng khảo sát là trung tâm đĩa thị, vùng cạnh gai và vùng quanh gai. Mật độ mạch máu lớp nông vùng trung tâm trung bình là 37,67 ± 12,31. Khi so sánh với các nghiên cứu có nhóm chứng khoẻ mạnh, kết quả này cho thấy sự giảm mật độ mạch máu lớp nông là có ý nghĩa. Theo nghiên cứu của Chae và cộng sự (2024) [3], mật độ mạch máu lớp nông vùng trung tâm trên mắt có hội chứng giả bong bao là

38,5 ± 10,2%, trong khi ở mắt bình thường là 48,9 ± 8,7% (p < 0,01). Kết quả của chúng tôi với giá trị trung bình 37,67% gần tương đồng và điều này củng cố nhận định rằng tưới máu vùng trung tâm giảm đáng kể trong hội chứng giả bong bao. Bên cạnh đó, mật độ mạch máu ở lớp nông có sự tăng dần về phía cạnh gai và phía quanh gai (41,07 ± 8,55%-54,08 ± 11,02%). Sự phân bố này cho thấy sự giảm tưới máu xảy ra sớm và ưu thế tại trung tâm đầu thị thần kinh, nơi tập trung đi ra của bó sợi thần kinh và hệ vi mạch của lớp mạch nông. Sự suy giảm mật độ mạch máu lớp nông có thể phản ánh sự suy giảm vi tuần hoàn của mạng lưới mao mạch quanh gai hướng tâm (RPC), là hệ mạch chủ yếu nuôi dưỡng lớp sợi thần kinh thị giác. Các nghiên cứu của Lee EJ và Kim TW cho thấy sự tổn thương của hệ mạch này có mỗi tương quan chặt chẽ với sự suy giảm độ dày lớp sợi thần kinh và mất thị trường, đặc biệt là ở vùng phía trên và phía dưới là nơi sợi thần kinh tổn thương sớm nhất [7].

Trong nghiên cứu của chúng tôi, mật độ mạch máu lớp nông giảm nhiều hơn tại vùng cạnh gai phía trên và phía dưới, tương ứng với khu vực lớp sợi thần kinh đi ra và dày nhất. Điều này gợi ý rằng sự suy giảm mật độ mạch máu lớp nông có thể góp phần vào quá trình tổn thương sợi trục trên bệnh nhân có hội chứng giả bong bao. Vật liệu giả bong bao bám bên trong thành mạch có thể làm tăng sức cản thành mạch, giảm dòng máu mao mạch, từ đó làm suy giảm mật độ mạch máu trên hình ảnh OCT-A.

Ở lớp sâu, mật độ mạch máu vùng trung tâm trung bình là 42,98 ± 14,68%, cao hơn mật độ mạch máu vùng trung tâm ở lớp sâu nhưng vẫn thấp hơn mật độ mạch máu ở các vùng cạnh gai và quanh gai. Ở vùng cạnh gai thị, mật độ mạch máu lớp sâu dao động từ 51,26-57,60%, trong khi mật độ mạch máu vùng quanh gai dao động trong khoảng 49,9-50,9% giữa các góc phần tư. Kết quả này cho thấy, ở lớp sâu vẫn có sự suy giảm mật độ mạch máu nhất định, mặc dù ít rõ rệt như ở lớp nông. Điều này phù hợp với nghiên cứu của J Lee và cộng sự cho thấy tổn thương mạch máu ở bệnh nhân glôcôm xuất hiện sớm nhất ở lớp nông, sau đó lan dần xuống lớp sâu khi bệnh tiến triển [8, 9]. Mức độ giảm mật độ tưới máu lớp sâu trong nghiên cứu của chúng tôi thấp hơn so với sự suy giảm mật độ mạch máu ở lớp nông, có thể là do đặc điểm cấu trúc của lớp màng mạch sâu ít chịu ảnh hưởng trực tiếp từ áp lực nội nhãn hơn lớp nông. Ngoài ra, tín hiệu ở lớp sâu dễ bị nhiễu bóng, làm sai lệch nhẹ kết quả định lượng. Tuy nhiên xu hướng giảm mật độ mạch máu ở lớp sâu trên bệnh nhân có hội chứng giả bong bao cho thấy tổn thương vi mạch không chỉ giới hạn ở lớp nông mà còn lan xuống các lớp sâu hơn của đầu thị thần kinh.

Mật độ mạch máu toàn bộ các lớp võng mạc được tính từ giới hạn màng ngăn trong (ILM) đến màng Bruch (BM), biểu thị mức tưới máu tổng thể của toàn bộ đầu thị thần kinh. Trong nghiên cứu này, mật độ mạch máu toàn bộ trung bình có sự giảm nhẹ, phản ánh những thay đổi sớm trong hệ vi tuần hoàn nhưng vẫn còn khả năng bù trừ ở mức tổng thể. Các nghiên cứu trước đây cũng ghi nhận xu hướng tương tự, Theo tác giả Umesh và cộng sự, mật độ mạch máu toàn bộ ở mắt nghi ngờ glôcôm thấp hơn so với nhóm chứng khoẻ mạnh nhưng chưa có sự khác biệt rõ rệt [10]. Điều này gợi ý rằng ở giai đoạn sớm của hội chứng giả bong bao, rối loạn tưới máu chủ yếu khu trú ở lớp nông và vùng cạnh gai, trong khi mật độ mạch máu cung cấp cho toàn bộ đầu thị thần kinh vẫn được duy trì bởi mạng mạch sâu và sự bù trừ đến từ các nhánh hắc mạc ngắn sau. Khi tổn thương mạch kéo dài hoặc kết hợp với tăng nhãn áp, mật độ mạch máu toàn bộ các lớp võng mạc có xu hướng giảm rõ ràng hơn, phản ánh tình trạng thiếu máu cục bộ mạn tính ở đầu thị thần kinh. Như vậy, sự giảm nhẹ của mật độ mạch máu toàn bộ các lớp võng mạc vùng đầu thị thần kinh trong nghiên cứu của chúng tôi cho thấy những biến đổi vi tuần hoàn sớm trên bệnh nhân có hội chứng giả bong bao, có thể đóng vai trò tiền đề cho tổn thương cấu trúc và chức năng ở các giai đoạn sau.

5. Kết luận

Bệnh nhân có hội chứng giả bong bao cho thấy nhiều biến đổi cấu trúc tại đầu thị thần kinh trên hình ảnh SS-OCT, bao gồm mỏng lớp lá sàng và mô trước lá sàng, đồng thời tăng độ sâu

và độ cong của lá sàng. Những thay đổi này phản ánh sự suy yếu của cấu trúc nâng đỡ sợi trục thần kinh thị giác và có thể liên quan đến rối loạn vi sợi đàn hồi trong bệnh sinh của hội chứng giả bong bao.

Ngoài ra, nghiên cứu ghi nhận mật độ mạch máu vùng đầu thị thần kinh giảm rõ, đặc biệt ở lớp mạch nông và vùng trung tâm đĩa thị. Sự giảm tưới máu này gợi ý tình trạng rối loạn vi tuần hoàn sớm, có khả năng đóng vai trò quan trọng trong cơ chế tổn thương sợi thần kinh và tiến triển glôcôm giả bong bao.

Như vậy, hội chứng giả bong bao không chỉ gây biến đổi cơ học do tăng nhãn áp mà còn ảnh hưởng đến cấu trúc và vi mạch đầu thị thần kinh ngay cả ở giai đoạn chưa xuất hiện glôcôm. Việc phát hiện sớm các thay đổi này bằng SS-OCT và OCT-A có ý nghĩa quan trọng trong chẩn đoán, theo dõi và can thiệp sớm nhằm bảo tồn chức năng thị giác cho người bệnh.

Tài liệu tham khảo

[1] P. Mitchell, the Relationship Between Glaucoma and Pseudoexfoliation: the Blue Mountains Eye Study, Arch Ophthalmol, Vol. 117, No. 10, 1999, pp. 1319, https://doi.org/10.1001/archopht.117.10.1319.

[2] U. S. Schrehardt, G. O. Naumann, Trabecular Meshwork in Pseudoexfoliation Syndrome with and Without Open-Angle Glaucoma, A Morphometric, Ultrastructural Study, Invest Ophthalmol Vis Sci, Vol. 36, No. 9, 1995, pp. 1750-1764.

[3] S. B. Chae, J. L. Kim, Optical Coherence Tomography Angiography Analysis of the Fellow Eye in Unilateral Pseudoexfoliation Syndrome, BMC Ophthalmol, Vol. 24, No. 1, 2024, pp. 421.

[4] Y. H. Jung, J. M. Kim, E. J. Lee, T. W. Kim, H. Y. Han, Y. Lee et al., Comparative Analysis of Lamina Parameters in Nonglaucomatous Eyes with and Without Pseudoexfoliation Syndrome, Am J Ophthalmol, Vol. 274, 2025, pp. 163-710, https://doi.org/10.1016/j.ajo.2025.02.041.

[5] J. H. Seo, T. W. Kim, R. N. Weinreb, Lamina Cribrosa Depth in Healthy Eyes, Invest Ophthalmol Vis Sci., Vol. 55, No. 3, 2014, pp. 1241-1251, https://doi.org/10.1167/iovs.13-12536.

[6] H. J. Won, K. R. Sung, J. W. Shin, Y. H. Jo, M. K. Song, Comparison of Lamina Cribrosa Curvature in Pseudoexfoliation and Primary Open-angle Glaucoma, Am J Ophthalmol, Vol. 223, 2021, pp. 1-8, https://doi.org/10.1016/j.ajo.2020.09.028.

[7] S. H. Lee, E. J. Lee, T. W. Kim, Discrepancy Between Peripapillary Retinal and Choroidal Microvasculature and the Rate of Localized Retinal Nerve Fiber Layer Thinning in Glaucoma, Sci Rep, Vol. 13, No. 1, 2023, pp. 6513, https://doi.org/10.1038/s41598-023-33637-7.

[8] J. Lee, C. K. Park, H. Y. Park, Determinants of Vessel Defects in Superficial and Deep Vascular Layers in Normal-Tension Glaucoma Using Optical Coherence Tomography Angiography, Sci Rep, Vol. 11, No. 1, 2021, pp. 9941.

[9] J. Lee, C.K. Park, H. Y. L. Park, The Impact of Superficial Vessel Density on Glaucoma Progression according to the Stage of Glaucoma, J Clin Med, Vol. 10, No. 21, 2021, pp. 5150, https://doi.org/10.3390/jcm10215150.

[10] U. Belbase, I. M. Maharjan, A. Subedi, Optical Coherence Tomography Angiography Vessel Density in Healthy, Glaucoma Suspect, and Glaucoma Eyes. J Curr Ophthalmol, Vol. 36, No. 1, 2024, pp. 31-36, https://doi.org/10.4103/joco.joco_270_23.